

Infecção VIH e Osteomalacia: quando nem tudo é VIH

HIV infection and Osteomalacia: when all is not due to HIV

Patrícia Rodrigues*, José Pimenta da Graça§, Ana Sofia Corredoura**, João Pacheco Pereira**, Gabriela Rodrigues**, Odette Almeida***,

Resumo

A osteomalacia por deficiência de Vitamina D, uma doença osteometabólica actualmente pouco frequente no nosso meio geográfico, tem múltiplas etiologias e assume importância particular em doentes que reúnem vários factores de risco. É dificilmente reconhecida e, por essa razão, é necessário ter um alto índice de suspeição para se chegar ao diagnóstico.

Descreve-se o caso clínico de um homem de 33 anos de idade, infectado com VIH 1 em fase de SIDA, com encefalopatia multifocal progressiva (LEMP) há 6 anos e parcialmente dependente nas actividades da vida diária, que foi internado para avaliação etiológica de dores osteoarticulares e diminuição da força muscular com agravamento progressivo ao longo de um ano, associadas a imagens anormais em cintigrafia óssea.

A existência de múltiplos factores de risco para deficiência de vitamina D, a presença de hipofosfatemia e os aspectos imagiológicos, levantaram a suspeita de osteomalacia por deficiência de vitamina D, que foi confirmada com níveis baixos de metabolitos de vitamina D, resultados da biopsia óssea e resposta terapêutica.

Faz-se uma breve revisão dos factores que influenciam o metabolismo ósseo da vitamina D e realça-se a sua importância para a manutenção de uma adequada resposta imunológica. Salienta-se o facto de a ausência de suspeita clínica poder ser responsável por muitos casos não diagnosticados.

Em doentes infectados com VIH que se apresentem com quadro clínico obscuro, deve-se também considerar as entidades patológicas não directamente relacionadas com imunodeficiência e que têm tratamento diferenciado e um melhor prognóstico.

Palavras chave: Vitamina D, osteomalacia, infecção VIH.

Abstract

Osteomalacia caused by vitamin D deficiency, is an osteometabolic disease, not frequent in Portugal. The disease has several aetiologies and assumes special importance in patients with multiple risk factors. Due to the difficulty in identifying the disease, a high level of suspicion is required in order to make the diagnosis.

We described the clinical case of a 33 year-old man, infected with human immunodeficiency virus (HIV), with progressive multifocal leukoencephalopathy for 6 years. The patient was partially dependent for daily living activities and was admitted for aetiological evaluation of bone pain and decreased muscular strength, progressively intensifying over the course of one year. Abnormal images were seen on a bone scan.

The evidence of multiple risk factors for vitamin D deficiency, the presence of hypophosphatemia and imaging issues, raised the suspicion of osteomalacia due to vitamin D deficiency. This diagnosis was confirmed: analytically (low level of vitamin D metabolites), histologically and by therapeutic response.

A brief review is made of the factors influencing vitamin D bone metabolism and their importance in maintaining a proper immunological response. It is mentioned that the absence of clinical suspicion may be responsible for many undiagnosed cases.

In patients infected with HIV who present with an obscure clinical picture, we should also consider pathological entities not directly in relation to immunodeficiency, as they may be treated and have a better prognosis.

Key words: Vitamin D, osteomalacia, HIV infection.

Introdução

A osteomalacia é um distúrbio caracterizado por uma deficiente mineralização da matriz óssea no esqueleto do adulto. As suas causas são múltiplas, sendo a insuficiência de vitamina D uma das mais importantes. Esta pode resultar de deficiente aporte na dieta, má absorção intestinal, deficiente formação endógena por falta de exposição solar e, mais raramente, por defi-

*Interna do Complementar de Pediatria do Hospital Vila Franca de Xira

**Assistente Hospitalar de Medicina Interna do Hospital Egas Moniz

***Chefe de Serviço de Anatomia Patológica do IPOFG -Lisboa

§Director do Serviço de Medicina II do Hospital Egas Moniz

Serviço de Medicina II, Hospital de Egas Moniz, Lisboa

Recebido para publicação a 22.08.05

Aceite para publicação a 06.12.07

ciente activação na doença hepática, insuficiência renal e por efeito de fármacos como os anticonvulsivantes.¹ Nos países mediterrânicos a deficiência de vitamina D é considerada muito rara.²

Existem também alguns raros distúrbios geneticamente transmitidos que podem causar mutações nos receptores da vitamina D, levando a resistência periférica à sua acção – *Raquitismo dependente de vitamina D tipo II* ou deficiente produção renal do enzima activador da vitamina D (25-hidroxivitamina D-1 alfa hidroxilase), levando à falta de vitamina na sua forma activa – *Raquitismo dependente de vitamina D tipo I*.¹

A vitamina D estimula a mineralização da substância osteóide, ao aumentar a absorção intestinal de cálcio e fósforo, activar directamente os osteoblastos e inibir a síntese de PTH.² Tem também acção na manutenção de uma adequada resposta imunológica ao induzir maturação e diferenciação dos monócitos.^{3,4,5}

O doente com infecção por VIH pode apresentar baixos níveis de vitamina D activada (1,25 vit.D), por mecanismos ainda não totalmente esclarecidos, mas provavelmente associados à patogenia da infecção pelo VIH, através de um efeito inibitório do INF alfa e outras citocinas inflamatórias sobre os enzimas responsáveis pela hidroxilação da vitamina D.^{3,4} Além disso, os agentes anti-retrovirais utilizados no tratamento da SIDA, nomeadamente os inibidores das proteases, podem também contribuir para a desmineralização óssea.⁶

Caso clínico

Um homem de 33 anos, raça caucasiana, fotógrafo, ex-utilizador de heroína e cocaína endovenosas, infectado com VIH, diagnosticado há 10 anos e em fase de SIDA (estadio C3), com LEMP há 6 anos, parcialmente dependente para as actividades da vida diária, medicado com terapia anti-retroviral tripla, fenitoína e isoniazida.

Foi internado para avaliação etiológica de dores ósseas e articulares, progressivamente mais intensas e incapacitantes, com cerca de um ano de evolução e não controladas com terapêutica analgésica adequada, incluindo morfina. Era portador de cintigrafia óssea com Tc 99, feita 6 meses antes, que revelava imagens anormais.

Não consumia leite ou derivados e tinha quase ausente exposição solar desde há 6 anos, não só pela

QUADRO I

Exames laboratoriais

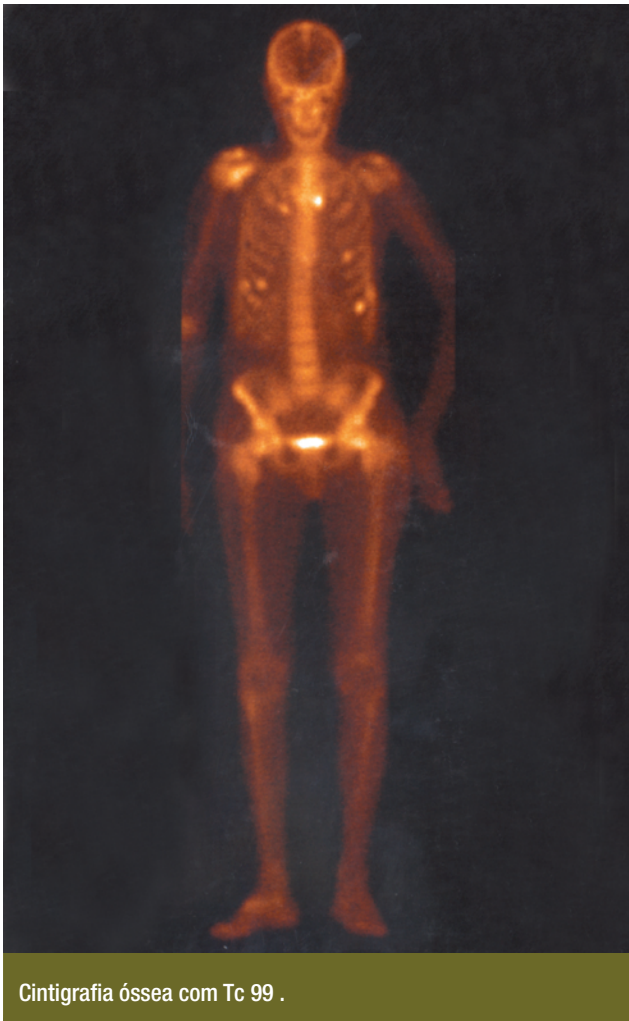Hemoglobina	13,5 mg/dl
VGM	116 fl
Leucócitos	2600x109/l
Velocidade de Sedimentação	14 mmHg
Proteína C Reactiva	1.04 (valor normal)
Glicemia	98 mg/dl
Creatinina	0,9 mg/dl
Bilirrubina Total	1,1 mg/dl
γ - Glutamil transferase	834 UI/l (VR:8-78 UI/l)
Fosfatase Alcalina	354 UI/l (VR:38 -126)
Aspartato Amino Transferase (AST)	74 UI/l (VR:17-59 UI/l)
Alanino Amino Transferase (ALT)	24 UI/l
Calcemia	8.4 mg/dl (VR:8.4-10.2 mg/dl)
Fosforemia	1.6 mg/dl (VR:2.5-4.5 mg/dl)
Paratormona (PTH)	44.6 pg/ml (VR:11-72 pg/ml)
25 (OH) Vit.D	5 ng/ml (VR:20-120 ng/ml)
1,25 (OH) ² Vit.D	9 ng/ml (VR:20-76 ng/ml)
Fosfatúria 24 horas	0.5 gr (VR:0.4-1.3 gr)
Calciúria 24 horas	151 mg (VR: 100-300 mg)
Carga Viral	690 cópias
CD4	77 (3%)
CD8	321 (50%)
VDRL	Negativo
Electroforese de proteínas séricas	Normal

sua limitada autonomia, mas também por restrição médica, devido a lesões da pele ocasionadas por antigas queimaduras.

O exame físico mostrava emagrecimento, hemiparesia esquerda espástica de grau 4 de predomínio braquial e sinais de miopatia proximal, com incapacidade para manter a marcha e de permanecer em ortostatismo, devido a acentuadas dores ósseas e das articulações de suporte de peso, o que o obrigava a ficar acamado a maior parte do tempo. Tinha dor à mobilização das articulações coxo-femorais e à palpação das 6^a, 7^a e 8^a costelas esquerdas e apresentava cicatrizes na face, antebraços e mãos, em associação com queimaduras antigas. O restante exame físico era normal. Realizou estudo laboratorial (*Quadro I*).

Mielograma: normal e mielocultura: negativa.

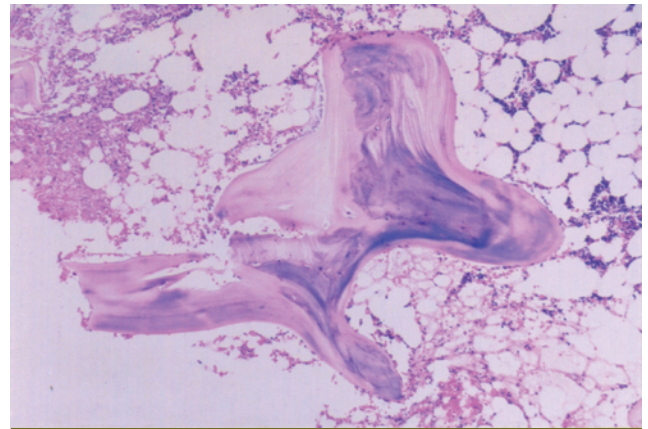
A radiografia do tórax mostrou fracturas das 6^a,



Cintigrafia óssea com Tc 99 .

FIG. 1

7ª e 8ª costelas esquerdas e a radiografia da bacia e das mãos, assim como a TC da coluna, mostraram acentuada osteopenia, com perda da normal trabeculação do osso. A cintigrafia óssea de corpo inteiro marcada com Tc 99 mostrou hiper captação focal do radiofármaco com aspecto brilhante (*glow*) em múltiplos arcos costais direitos e esquerdos e ao nível dos colos femurais, muito sugestiva de fracturas, e hiperfixação moderada ao nível das articulações escápulo-humerais (Fig. 1). A osteodensitometria revelou uma Densidade Mineral Óssea (BMD) entre 50 e 52% abaixo do normal, compatível com osteoporose grave. O diagnóstico clínico, apoiado pelos dados laboratoriais e imagiológicos, era muito suspeito de osteomalacia por deficiência de vitamina D. O exame anatomo-patológico de biopsia óssea da crista ilíaca revelou largas faixas de osteóide não calcificado (Fig.



Histologia de fragmento de biopsia óssea da crista ilíaca.

FIG. 2

2), sendo diagnóstico de osteomalacia.

Iniciou tratamento com administração oral de vitamina D (calcifediol: 100 mcg/dia), cálcio (500 mg/dia) e reforço dietético, tendo-se verificado acentuada melhoria clínica e laboratorial, após um mês de tratamento. Após 3 meses de tratamento estava assintomático e readquiriu autonomia na maioria das actividades, embora mantendo alguma limitação resultante das lesões neurológicas residuais da LEMP. Registou-se uma normalização dos níveis séricos de fósforo, fosfatase alcalina, de 25(OH) vit.D e de 1,25(OH)₂ vit.D e houve melhoria dos marcadores biológicos de imunodeficiência.

Ao fim de 1 ano de seguimento mantém-se assintomático e com valores analíticos do metabolismo do Ca e P normais.

Discussão

A fragilidade do osso resulta de uma redução da massa óssea com diminuição da força das ligações cruzadas trabeculares e/ou da alteração da mineralização da matriz óssea. O impacto de uma sobrecarga mecânica pode, nestas condições, levar facilmente à fractura.⁷

Existem vários factores de risco que aumentam a susceptibilidade a fracturas patológicas do osso e que são: história familiar de osteoporose, história pessoal de fractura depois dos 50 anos de idade, baixo índice de massa corporal, baixa estatura aos 25 anos, menopausa precoce, história de hiperparatiroidismo, tabagismo, alcoolismo, limitado consumo de cálcio, nomeadamente de lacticínios, exagerado consumo de cafeína, inactividade física, falta de exposição solar,

uso crónico de fármacos como corticóides, tuberculostáticos, sedativos e anticonvulsivantes, infecções do osso ou doenças malignas com envolvimento ósseo (metástases ósseas, mieloma múltiplo ou doenças linfoproliferativas).^{7,8} No adulto jovem as causas de osteopenia são mais limitadas e associam-se, normalmente, a doenças malignas como leucemia, linfoma, diabetes, uso excessivo de corticóides, alcoolismo e hipogonadismo. A infecção VIH, em associação com a terapêutica com inibidores das proteases, parece ser um factor de risco adicional para osteopenia neste grupo etário.⁹

A nutrição tem um importante papel na manutenção da saúde do osso, sendo o cálcio e a vitamina D, os dois nutrientes essenciais. A redução do aporte de cálcio está associada a diminuição da massa óssea e osteoporose, enquanto a deficiência crónica grave de vitamina D leva à osteomalacia.¹⁰

A deficiência de vitamina D é uma situação rara, já que existem dois mecanismos de formação que se complementam, endógeno e exógeno, tornando necessária a coincidência de vários factores de risco para que esta deficiência ocorra em proporção suficiente para causar doença. Para além disso, a maior parte da vitamina D utilizada pelo organismo provém da sua produção endógena na pele a partir da exposição aos raios ultra violeta B contidos na luz solar, sendo necessária apenas uma pequena exposição solar diária para que esta produção seja adequada.²

A existência de dores osteoarticulares, sinais de miopatia proximal e fracturas patológicas num adulto jovem, aliados à limitada exposição solar durante 6 anos, ausência de consumo de produtos lácteos e o uso de fenitoína, isoniazida e inibidores das proteases, foram dados fundamentais para a suspeita clínica de osteomalacia por deficiência de vitamina D. A cintigrafia óssea mostrando hipercaptação focal do radiofármaco ao nível dos arcos costais, com aspecto brilhante e que fazia lembrar as lesões de “rosário raquítico,” em associação com os baixos níveis séricos de vitamina D, a hipofosfatemia, o cálcio sérico no limite inferior da normalidade e a elevação da fosfatase alcalina foram decisivos para o diagnóstico. O exame anatomo-patológico através do exame de biopsia óssea¹¹ é o elemento definitivo e, neste caso, foi confirmado pela existência de alterações histológicas, traduzidas por largas faixas de osteoide não calcificado. Houve excelente evolução clínica e laboratorial com a suplementação oral de vitamina D

e cálcio. Após 3 meses de tratamento o doente estava assintomático e com recuperação quase completa da sua autonomia.

Tratando-se de um doente imunocomprometido, com níveis de CD4<100, ainda que menos prováveis, não pudemos deixar de considerar outros diagnósticos, nomeadamente infecções com envolvimento ósseo, metástases de tumores sólidos e doenças linfoproliferativas. A ausência de sinais clínicos e analíticos de infecção ou neoplasia, a electroforese de proteínas plasmáticas normal e a ausência no mielograma e mielocultura de células neoplásicas ou microrganismos, excluíram aquelas hipóteses.

Os doseamentos normais de fósforo e cálcio na urina de 24 horas e da PTH sérica, excluíram as hipóteses de distúrbios hipofosfatémicos associados a perda renal de fosfato e hiperparatiroidismo.

Osteopenia, osteoporose e osteomalacia parecem ser emergentes complicações da infecção VIH, que têm ganho peso crescente nos últimos anos. Os possíveis mecanismos patogénicos que associam a infecção VIH à doença óssea, são a malnutrição crónica, hipogonadismo, inactividade física, activação de citoquinas, infecção directa das células osteogénicas pelo VIH e redução dos níveis séricos de vitamina D, provavelmente associada à elevação dos níveis séricos de TNF alfa. O uso de medicamentos como fenitoína, corticóides, pentamidina e, provavelmente, dos inibidores das proteases, tem também importante papel no desenvolvimento de osteopenia.¹² Vários estudos indicam que os inibidores das proteases são um factor de risco importante para o desenvolvimento de osteopenia no doente VIH⁹ e outros indicam que a duração da infecção é o principal factor predictivo de BMD nestes doentes.¹²

No presente caso, a administração crónica de fenitoína, de inibidores das proteases e a duração da infecção VIH, associados aos outros factores de risco já descritos, parecem ter contribuído para o desenvolvimento da doença.

Para além do papel da vitamina D sobre a normal função imunológica, a perda de mineralização do osso parece associar-se a um aumento da morbidade no doente com infecção VIH.⁹ Apesar do rastreio de doença óssea desmineralizante não estar recomendado nestes doentes, é prudente sensibilizá-los para uma adequada ingestão de vitamina D e cálcio, assim como para a realização de exercício físico e adequada exposição solar.¹²

Os autores alertam para uma patologia hoje em dia considerada rara mas importante, já que é facilmente diagnosticada, quando colocada a sua suspeita, e tratável com resultados muito gratificantes. Assume particular importância nos doentes com SIDA ou infecção VIH, dado o recente reconhecimento das alterações metabólicas ósseas (nomeadamente na activação da vitamina D) associadas quer à infecção VIH, quer aos fármacos anti-retrovirais e profiláticos.

Finalmente, é de salientar que, perante um doente infectado com VIH que se apresenta com um quadro clínico obscuro, para além de se considerar as entidades nosológicas decorrentes da sua imunodeficiência, deve encarar-se a possibilidade de haver uma doença não relacionada e que tem um tratamento e prognóstico diferentes. ■

Bibliografia

1. Leonard J, Deftos, MD, JD. Osteomalacia and Rickets In Clinical Essentials of Calcium and Skeletal Disorders. 1998 PCI; Ch 7.
2. Susana A. Dietary and Nutritional Influences on Skeletal Health – A Review of Current knowledge and Future Perspectives. Presented at the 22nd American Society for Bone and Mineral Research, Canada 2000.
3. Haug C, Muller F, Froland SS, Degre M, Aukrust P. Serum level of Vitamin D3 correlates with the degree of immune deficiency in HIV infection; Presented at the Int Conf AIDS 1993; 9 (1):197.
4. Haug C, Muller F, Froland SS, Degre M, Aukrust P. Severe deficiency of 1,25 dihydroxyvitamin D3 in human immunodeficiency virus infection: association with immunological hyperactivity and only minor changes in calcium homeostasis. J Clin Endocrinol Metab 1998; 83 (11): 3832-3838.
5. Haug C, Muller F, Rollag H, Aukrust P, Degre M, Froland SS. The effect of 1,25 Vitamin D3 on maturation of monocytes from HIV infected patients varies with degree of immunodeficiency. APMIS 1996; 104 (7-8): 539-548.
6. Tebas P, Powderly WG, Claxton S, Marin D, Tantisiriwat W, Teitelbaum SL, Yarasheski KE. Accelerated bone mineral loss in HIV infected patients receiving potent antiretroviral therapy. AIDS 2000; 14 (4): F63-67.
7. Susana A. Bone Fragility and Risk of Fracture – Current Concepts and Implications for Clinical Practice presented in World Congress on Osteoporosis. June 2000.
8. D'Erasmus E, Ragno A, Raejntroph N, Pisani D. Drug induced osteomalacia. Recent Prog Med 1998; 89 (10):529-533.
9. Jeffrey Laurence. Accelerated Bone Mineral Loss in HIV – Positive Patients. The AIDS Reader 2000; 10 (4):192-200.
10. Gennari C. Calcium and vitamin D nutrition and bone disease of the elderly. Public Health Nutrition 2001; 4 (2B): 547-559.
11. John H Klippel, Paul A Dieppe. Rheumatology. Second Edition Mosby 1998; Volume four.
12. Judith S. Currier. Metabolic Complications of Antiretroviral Therapy and HIV Infection. Medscape HIV/AIDS: Annual Update 2001.