

## Onde está o Insulinoma? A propósito de um caso clínico

### Where's the Insulinoma? A clinical case report

Raquel Cavaco<sup>1</sup>, Márcia Man<sup>2\*</sup>, Alda Jordão<sup>3\*\*</sup>, J. Raposo<sup>4</sup>, J. Gorjão Clara<sup>5§</sup>

#### Resumo

A suspeita de insulinoma num indivíduo com sintomas adrenérgicos e/ou neuroglicopénicos deve ser a primeira preocupação no diagnóstico diferencial da hipoglicemia. O insulinoma é o tumor endócrino mais frequente do pâncreas e pode surgir em qualquer idade, sendo mais frequente entre os 40 e os 60 anos. O diagnóstico é clínico e pode ser difícil perante sintomas duvidosos de neuroglicopenia ou sintomas adrenérgicos no período pós-prandial. A tríade de Whipple – glicemia inferior a 50 mg/dl e sintomas/sinais de hipoglicemia, que revertem com administração de glicose – é fortemente sugestiva de insulinoma. Se a esta tríade se associar insulinemia inapropriadamente elevada, confirma-se o diagnóstico de insulinoma. Os autores descrevem o caso de um doente de 58 anos, que se apresentou com quadro clínico caracterizado por múltiplos episódios de confusão, cefaleias, desorientação, irritabilidade, agitação e sudorese profusa, com cerca de 8 meses de evolução. As queixas não foram valorizadas e o doente chegou a ser medicado com ansiolíticos. Uma glicemia em jejum de 38 mg/dl fez suspeitar de insulinoma, diagnóstico confirmado na prova de jejum prolongado. As dificuldades surgiram na localização do tumor por métodos de imagem (ecografia e tomografia computadorizada abdominopélvica, ecoendoscopia pancreática, cintigrafia com octreótido) e só a arteriografia selectiva com cateterização dos ramos da artéria celiaca revelou o tumor localizado à cabeça do pâncreas. O tratamento cirúrgico consistiu na enucleação do tumor. Os achados histológicos confirmaram a hipótese diagnóstica de insulinoma com características de benignidade. Discutem-se as particularidades do diagnóstico e a utilização dos métodos de imagem na localização do insulinoma.

Palavras chave: insulinoma, hipoglicemia, hiperinsulinemia, neuroglicopenia, prova de jejum prolongado, arteriografia, enucleação

#### Abstract

The suspicion of insulinoma in an individual with adrenergic symptoms and / or neuroglycopenia must be the first concern in the differential diagnosis of hypoglycaemia. Insulinoma is the most frequent endocrine tumour of the pancreas and appears at any age, being more frequent between 40 and 60 years. The diagnosis is clinical and it can be difficult to make in the presence of doubtful symptoms of neuroglycopenia or adrenergic symptoms after meals. Whipple's triad of - glycaemia below 50 mg/dl and symptoms / signs of hypoglycaemia that revert with administration of glucose - is strongly suggestive of insulinoma, and when associated with blood insulin inappropriately high, is diagnostic of insulinoma. The authors describe the case of a 58-year-old male patient, with a clinical picture characterized by multiple episodes of confusion, migraine, bewilderment, irritability, agitation and diaphoresis, of nearly 8 months duration. The complaints were not properly evaluated initially and the patient was treated with sedative drugs. A fasting glycaemia of 38 mg/dl made insulinoma a probable diagnosis, and this was confirmed by the 72 hour fast test. Difficulties arose, as usual, in locating the tumour with imaging methods (ultrasound, tomography scan, octreotide scan and endoscopic ultrasound) and only selective arteriography with catheterization of the branches of the coeliac artery revealed the tumour, located in the head of the pancreas. Surgical treatment consisted of tumour enucleation. The histological findings confirmed the diagnosis of benign insulinoma. The peculiarities of the diagnosis and particularities of the image studies in insulinoma are discussed.

Key words: insulinoma, hypoglycaemia, hyperinsulinemia, neuroglycopenic symptoms, 72 – hours fast, arteriography, enucleation

<sup>1</sup>Interna do Internato Complementar de Medicina Interna do Hospital Pulido Valente

<sup>2</sup>Interna do Internato Complementar de Pneumologia do Hospital Pulido Valente

<sup>3</sup>Assistente Graduada de Medicina Interna do Hospital Pulido Valente

<sup>4</sup>Assistente Graduada de Cirurgia Geral do Hospital Pulido Valente

<sup>5§</sup>Director do Serviço de Medicina Interna II do Hospital Pulido Valente

Serviço de Medicina Interna II do Hospital Pulido Valente

Serviço de Cirurgia Geral do Hospital Pulido Valente

Recebido para publicação a 11.01.07

Aceite para publicação a 18.03.08

#### Introdução

O insulinoma é um tumor neuroendócrino raro, constituído maioritariamente por células  $\beta$  – pancreáticas que produzem quantidades excessivas de insulina. É o tumor endócrino mais frequente do pâncreas – incidência de 1/1.000.000 de habitantes – e em cerca de 80% dos casos é único e benigno. A relação sexo masculino/ sexo feminino é de 2:3, sendo os 50 anos

a idade média à data do diagnóstico. O diagnóstico de insulinoma é caracteristicamente tardio, podendo acontecer alguns meses a vários anos após o início da sintomatologia. A tríade de Whipple – hipoglicemia episódica, disfunção do sistema nervoso central, em relação com a hipoglicemia e regressão dos sintomas de neuroglicopenia com a administração de glicose – é fortemente sugestiva de insulinoma.

O diagnóstico clínico pode ser difícil de obter, pelo que, quando necessário, deve ser realizada a prova de jejum prolongado, que, no caso de positiva, confirma a hipótese diagnóstica. A chave do diagnóstico bioquímico consta na demonstração de hipoglicemia na presença de níveis inapropriadamente aumentados de insulina sérica.

A investigação pré-cirúrgica da localização do tumor pode incluir múltiplos exames de imagem, desde a ecografia à angiografia.

### Caso clínico

Doente do sexo masculino, 58 anos de idade, caucasiano, técnico de máquinas, com antecedentes de hipertensão arterial, diagnosticada há 5 anos e medicado com IECA, gastrite crónica e sinusopatia. Sem hábitos alcoólicos, tabágicos, ou outros hábitos medicamentosos para além dos já referidos, nomeadamente, ingestão de sulfonilureias.

Doente seguido em consultas de Otorrinolaringologia desde há 3 anos, por sinusopatia, e programado para cirurgia electiva para correcção do septo nasal, tendo sido detectada em análises de preparação pré-cirúrgica, hipoglicemia espontânea em jejum, assintomática. Por este motivo foi referenciado à Consulta de Medicina Interna tendo-se a essa altura apurado história de 4 episódios caracterizados pela associação de sintomas de neuroglicopenia - cefaleias holocraneanas, letargia - e sintomas adrenergicos - tremores, hipersudorese, confusão mental e alterações do comportamento (tipo psicótico). Estes episódios haviam ocorrido nos últimos oito meses, com intervalos de 1 a 2 meses, tinham início antes das principais refeições e eram aliviados pela ingestão de alimentos. Quando questionado directamente, confirmou que fazia um número de refeições superior ao dos seus colegas de trabalho, cerca de 7/dia. O doente já havia sido observado, no seu centro de saúde, por estas queixas, tendo sido medicado com terapêutica ansiolítica.

Ao exame objectivo apresentava-se vigil, comunicativo e colaborante, orientado temporo-especialmen-

### QUADRO I

#### Resultados da prova de jejum prolongado

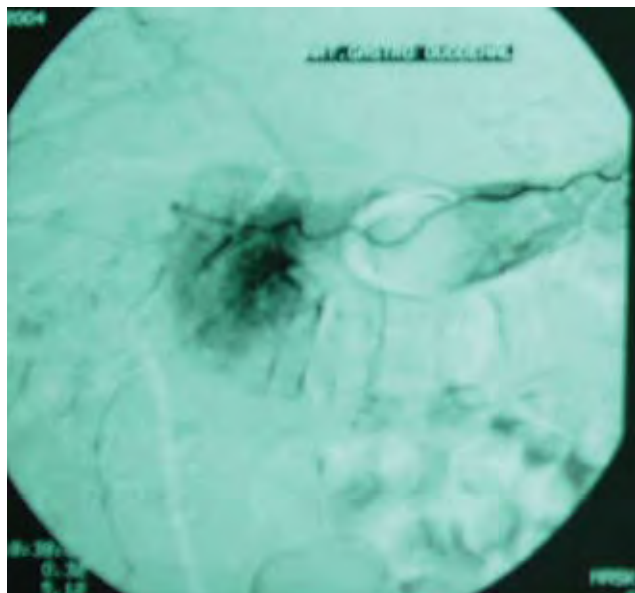
Prova de jejum prolongado	12 horas de jejum	15 horas de jejum	18 horas de jejum
Glicemia	55 mg/dl	27 mg/dl	24 mg/dl
Insulinemia	14,9 mU/l	15,6 mU/l	20,1 mU/l
Péptido C sérico	3,5 ng/ml	4,5 ng/dl	4,6 ng/dl

Valores de referência: glicemia 70 – 110 mg/dl; insulinemia 6 – 27 mU/l; péptido C sérico 0,9 – 4 ng/dl. A prova teve início às 21 horas do dia anterior e terminou às 18 horas de evolução devido ao aparecimento de sintomas de neuroglicopenia.

te e auto e alopsiquicamente, pele e mucosas coradas e hidratadas, escleróticas anictéricas, obesidade andróide, tensão arterial 140/82 mmHg e frequência cardíaca 100 ppm. A auscultação cárdio-pulmonar e a palpação abdominal não revelaram alterações. O exame neurológico sumário também não evidenciava alterações.

Dado que se tratava de um doente com episódios repetidos de hipoglicemias de jejum assintomáticas e, simultaneamente, de hipoglicemia pós-prandial com sintomas adrenergicos e de neuroglicopenia, optámos pela realização da prova de jejum prolongado, para confirmação da hipótese diagnóstica de insulinoma. Esta foi positiva, tendo sido interrompida às 18 horas devido ao aparecimento de sintomas de neuroglicopenia – sonolência seguida de agitação psicomotora e alterações do comportamento caracterizadas por marcada agressividade e verborreia – na presença de hipoglicemia e hiperinsulinemia sérica inapropriada (*Quadro I*). Foram administradas 6 fórmulas de glicose hipertónica endovenosa, com subsequente melhoria clínica. Dos restantes exames laboratoriais realizados salienta-se: função tiroideia, cálcio total e prolactina dentro dos valores de referência. Estabelecido o diagnóstico bioquímico de insulinoma, tentou-se a localização pré-operatória do tumor.

Dos métodos de imagens realizados salienta-se: ecografia abdominal – (...) sem alterações significativas; tomografia abdominal e pélvica com administração de contraste – (...) pâncreas de dimensões e densidades homogéneas, sem imagens nodulares, nem captação anómala de contraste (...); scan octreótido – (...) não revelou lesões sugestivas de insulinoma; ecoendoscopia – (...) não se visualizou imagens suspeitas



Resultado de arteriografia selectiva. Imagem de Arteriografia selectiva: “podemos observar imagem nodular a nível da cabeça do pâncreas, com cerca de 1,5cm de diâmetro, hipervascular, com blush tardio, irrigada pela artéria gastroduodenal e pela mesentérica superior”.

FIG. 1

de lesões ocupando espaço; e arteriografia selectiva com cateterização dos ramos da artéria celiaca – (...) revelou lesão nodular, com cerca de 1,5 cm, na cabeça do pâncreas, irrigada pelas artérias gastroduodenal e mesentérica superior (Fig. 1).

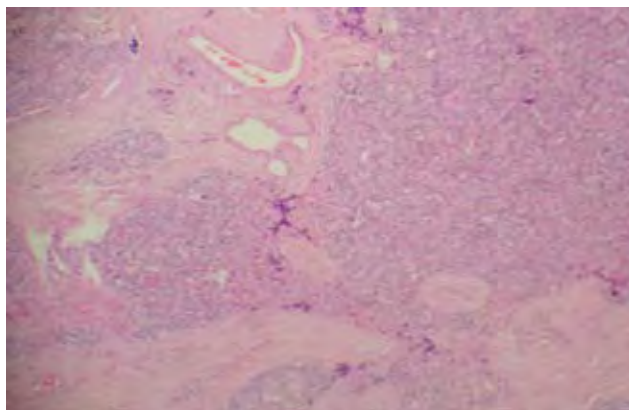
O doente foi transferido para o Serviço de Cirurgia, tendo sido submetido a cirurgia com enucleação do tumor. De referir que intra-operatoriamente não havia sinais macroscópicos de lesões secundárias.

Os achados histológicos confirmaram tratar-se de uma neoplasia neuroendócrina compatível com o diagnóstico clínico de insulínoma (Fig. 2).

O doente teve alta referenciado às consultas de Medicina e Cirurgia Geral. Foi avaliado em consulta de Medicina de três em três meses e cerca de 1 ano depois, encontra-se sem hipoglicemias *de novo* ou diabetes iatrogénica.

### Discussão e conclusões

Na grande maioria dos casos a clínica é tão típica que permite o diagnóstico de insulínoma apenas por critérios clínicos;<sup>1,2,3</sup> contudo, outros casos há em que a clínica isolada nos deixa dúvidas, e perante estas



Aspectos histológicos. Relatório realizado pelo Serviço de Anatomia Patológica do Hospital Pulido Valente. “Podemos observar, em grande ampliação, a arquitectura tumoral, caracterizada por um padrão lobulado. Os lóbulos são separados por estroma fibroso, rico em vasos e constituídos por células relativamente monomórficas com moderado pleomorfismo e núcleos claros redondos com cromatina grumosa (características de núcleos neuroendócrinos)”.

FIG. 2

situações é imperativo a realização da Prova de jejum prolongado, de forma a demonstrar a tríade clínica de Whipple,<sup>3,4</sup> em associação com hiperinsulinemia inapropriada na presença de hipoglicemia sérica e péptido C aumentado (o aumento do péptido C confirma a origem endógena da insulina).<sup>5, 6,7</sup>

O estudo de imagem, para localização tumoral, deve ter início apenas após conseguido o diagnóstico bioquímico, uma vez que 80% dos insulínomas tem menos de 2 cm de diâmetro e podem não ser visíveis na ecografia ou na tomografia. Mesmo após confirmação do diagnóstico bioquímico o sucesso da localização pré-cirúrgica acontece em menos de 60% das situações,<sup>2,8</sup> pelo que existe um consenso crescente de que as técnicas de localização pré-cirúrgicas têm uma utilidade relativa e que serão, progressivamente, substituídas pela ecografia intracirúrgica e palpação intra-operatória da lesão, por cirurgião experiente.<sup>2,3</sup>

Apesar de na literatura actual não existirem critérios histológicos ou imuno-histoquímicos que permitam, só por si, prever o comportamento biológico e clínico dos insulínomas, os aspectos histológicos observados neste caso (menos de 2 cm, menos de 2 mitoses/ 10 campo de grande resolução, índice de proliferação – Ki67- inferior a 2%, ausência de necroses e ausência de metástases), favorecem o diagnóstico

de macroadenoma. Os tumores malignos são maiores e em cerca de 1/3 dos casos apresentam metástases hepáticas à data do diagnóstico.<sup>9</sup>

A terapêutica de primeira linha nos casos de aparente benignidade é a enucleação do tumor, uma vez que se consegue a cura em 90% das situações. As opções terapêuticas nos tumores malignos dependem, obviamente, do estadiamento, implicando, na grande maioria das vezes, recessões maiores e eventual quimioterapia. A terapêutica médica (diazóxido, somatostatina) é defendida apenas nos tumores malignos, nos tumores benignos não localizados ou naqueles sem indicação cirúrgica.<sup>10</sup> ■

## Bibliografia

1. Karam JH, Masharani U. Hypoglycemic Disorders. Capítulo 18. Kasper DL, Fauci AS, Longo DL, Braunwald E, Hauser SL, Jameson JL. Harrison's - Principles of Internal Medicine 16th Edition. USA. Mc Graw Hill 2005: 747-765.
2. Endocrinology. Pancreatic & Duodenal Neuroendocrine tumours. Capítulo 26. CMTD 2004. :1131-1132.
3. Diabetes Mellitus & Hypoglycaemia. Hypoglycemia due to Pancreatic B Cell Tumours. Capítulo 27. CMTD 2004:1186-1188.
4. Endocrinology. Multiple Endocrine Neoplasia. Capítulo 26. CMTD 2004: 1142-1143.
5. Sapountzi P, Charnogursky G, Emanuele MA, Murphy D, Nabhan F, Emanuele NV. Case Study: Diagnosis of Insulinoma Using Continuous Glucose Monitoring System in a Patient with Diabetes. *Clinical Diabetes* 2005; 23: 140-143.
6. Yamaguchi M et al. A case of insulinoma with frequent hypoglycaemic attacks not showing evident hyperinsulinemia. *Nippon Naibunpi Gakkai Zasshi* 1992; 68: 1269-1275.
7. Chammas NK, Teale JD, Quin JD. Insulinoma: How reliable is the biochemical evidence? *Ann Clin Biochem* 2003; 40: 689-693.
8. Tsagarakis S et al. Regionalization of occult pancreatic insulinomas with the arterial stimulation venous sampling (ASVS) technique. *Clinical Endocrinology* 1997; 47: 753-757.
9. Komminoth P, Rindi G, Perren A, Heitz PhU, Oberg K, Kloppel G. Insulinoma. *Tumours of Endocrine Organs WHO* 2004: 183-186.
10. Oberg K et al. Consensus report on the use of somatostatin analogs for the management of neuroendocrine tumours of gastroenteropancreatic system. *Annals of Oncology* 2004; 15: 966-973.