Pancreatite crónica complicada – um caso de apresentação Invulgar

Complicated chronic pancreatitis – a case report of unsual presentation

Alexandra Bayão Horta*, Damião Ferreira**, Luís Rosa***, João Sá*

Resumo

Os autores descrevem o caso clínico de um doente que recorre à consulta de medicina interna com um quadro consumptivo de astenia, anorexia e emagrecimento com 5 meses de evolução a que se adicionou cerca de 3 meses após o inicio das queixas disfagia para sólidos e mais tarde dispneia.

O estudo deste quadro permitiu apurar que existia uma pancreatite crónica atribuível ao consumo excessivo de bebidas alcoólicas complicada com um pseudoquisto em localização mediastínica, infectado, uma fístula pancreática e um derrame pleural pancreático e ainda uma provável trombose da artéria esplénica.

Palavras chave: pancreatite crónica, pseudoquisto do pâncreas, fístula pancreática.

Abstract

The autors describe a patient with a 5 month history of astenia, anorexia and weigth loss. Three months after the begining of the disease disphagia for solid food appearede as well as dispnœa. The investigation led to the diagnosis of alcohol related chronic pancreatitis with infected mediastinal pseudo-cyst, pancreatic fistula, pancreatic pleural effusion and probable splenic artery thrombosis.

Key words: chronic pancreatitis, pancreatic pseudo-cyst, pancreatic fistula.

INTRODUÇÃO

A pancreatite crónica (PC) é uma doença inflamatória que resulta em lesões estruturais pancreáticas permanentes condicionantes de diminuição das funções endócrina e exócrina do órgão.

Desde os primordios da sua descrição inicial (Cawley em 1788 descreve um jovem que morreu de emaciação e diabetes e cuja autópsia revelou múltiplos cálculos pancreáticos) múltiplas publicações sobre esta entidade têm sido feitas, mas ainda hoje se mantem uma doença enigmática com patogénese incerta, curso clínico imprevisível e tratamento não definido.

Os autores descrevem o caso clínico dum doente recentemente internado no nosso hospital e que apresentou várias particularidades desta patologia.

CASO CLÍNICO

Doente do sexo masculino com 47 anos de idade, raça negra, natural de e residente em Angola (Luanda), engenheiro de minas, casado.

Recorreu à nossa consulta externa por um quadro com cerca de 5 meses de evolução de estabelecimento insidioso e agravamento progressivo de astenia, anorexia e intolerânica aos esforços, a que se associou mais tarde dispneia. Foi observado no Hospital Militar de Luanda onde foi feito o diagnóstico de derrame pleural direito e efectuada toracocentese; na sequência deste procedimento foi-lhe comunicado que se trataria de uma pleuresia específica tendo sido medicado com isoniazida + rifampicina + pirazinamida + etambutol + ciprofloxacina. Com estas medidas houve uma melhoria transitória durante cerca de 2 meses, após o que voltou a surgir cansaço para esforços cada vez menores com franca astenia. Nunca houve febre, dor torácica, abdominal ou outra, náuseas ou vómitos, ortopneia ou dispneia paroxística nocturna, edemas

*Serviço de Medicina
**Serviço de Cirurgia Geral
***Serviço de Radiologia
Unidade de Medicina Interna do Hospital da Luz
Recebido para publicação a 29.01.09
Aceite para publicação a 08.01.10

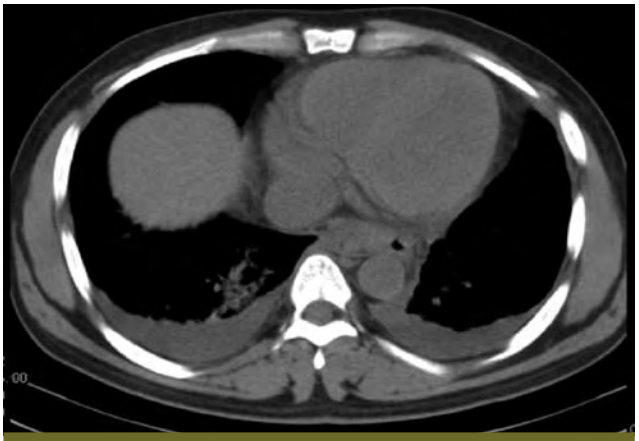

Colecção alongada em localização latero-esofágica direita com extensão crânio-caudal; espessamento parietal do esófago distal torácico e intraabdominal.

FIG. 1

Densificação exsudativa do parenquima pulmonar do lobo inferior direito de sugestão imagiológica inflamatória ou hemorrágica; derrame pleural bilateral.

FIG. 2

ou noctúria. Há a referir de positivo durante todo o período da doença actual, anorexia e emagrecimento de cerca de 10Kg (> 10% do peso corporal) e ainda nos 3 últimos meses queixas de disfagia para sólidos, por vezes com sensação de impacto alimentar referido à transição toraco-abdominal.

Dos antecedentes pessoais salienta-se: 1) Poliomielite aos 2 anos de idade 2) Tuberculose pulmonar 20 anos antes, diagnosticada e tratada em Luanda durante 1 ano com fármacos antituberculosos, com controlo clínico e radiológico anual sem evidência de reactivação da doença até à data da doença actual 3) Hábitos alcoólicos acentuados de difícil quantificação mas com um consumo diário seguramente> 100g álcool/dia desde há mais de 30 anos e até há cerca de 1,5 anos, com abstinência absoluta desde então. Nunca teve queixas de dores abdominais, vómitos ou alterações do trânsito intestinal. 4) Acessos palúdicos vários sempre sem gravidade, alguns auto limitados e outros tratados com antipalúdicos orais. 5) HTA diagnosticada há 1 mês e medicada e controlada com captopril 25 mg 1x/dia + carvedilol 25mg 1x/dia.

No exame objectivo salientava-se de positivo bom estado geral e de nutrição mas uma evidente palidez das mucosas; na auscultação cardíaca existia um sopro sistólico de grau III/VI no bordo esquerdo do esterno e área mitral e na auscultação pulmonar encontrou-se uma diminuição do murmúrio vesicular bilateralmente nas bases e um atrito pleural à direita. Não existiam adenomegálias palpáveis nos territórios ganglionares superficiais, hepato ou esplenomegália ou qualquer outra organomegália ou tumor palpável.

Analíticamente havia uma anemia normocítica e normocrómica (Hb = 6,8g/dl) com ferritina normal, siderémia e transferrina baixas, VS = 33mm 1ªhora, PCR normal.

A avaliação radiológica inicial revelou na tomografia computorizada (TC) Toraco-abdominal um espessamento parietal do esófago distal com uma colecção alongada de 2,5 x 4 cm com extensão crânio-caudal, entre este e o pilar do diafragma à direita; a colecção parecia ter um componente intra-abdominal através do hiato diafragmático; adicionalmente era observada uma densificação exsudativa na base pulmonar direita de sugestão imagiológica inflamatória ou hemorrágica cuja relação anatómica com colecção para-esofágica não era nítida. Foi ainda descrito derrame pleural bilateral, alterações fibrocicatriciais do apex direito e, alterações várias de pancreatite crónica circunscrita à cauda (calcificações na cauda parcialmente alinhadas com o Wirsung podendo corresponder a litíase). Não foram descritas quaisquer outras alterações nomeadamente do fígado ou gânglios intra-abdominais *(Fig. 1 e 2)*.

Perante estes achados o doente realizou uma endoscopia diagestiva alta (EDA) que mostrou varizes gástricas e achados compatíveis com gastropatia hipertensiva grave. Fez então uma eco-endoscopia

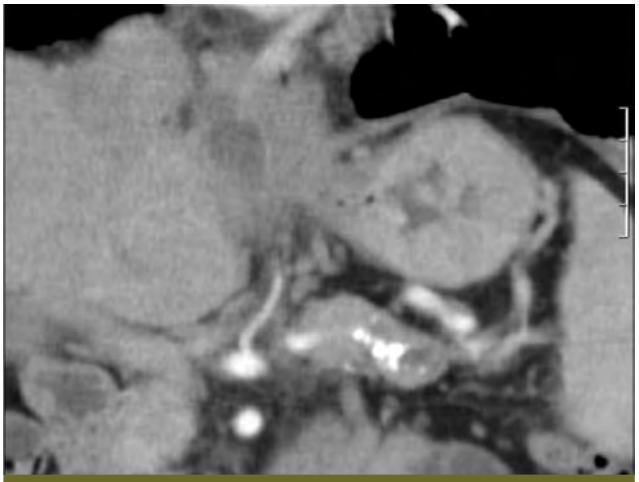

Colecção para esofágica com extensão craneo-caudal que se prolonga do 1/3 inferior do esófago até à cauda do pâncreas

FIG. 3

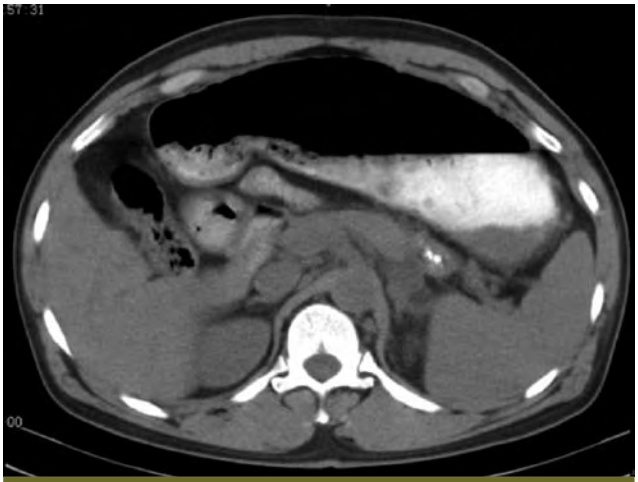

Colecção para esofágica que se prolonga até à cauda do pâncreas; alterações de pancreatite crónica circunscrita à cauda (calcificações na cauda parcialmente alinhadas com o Wirsung podendo corresponder a litíase).

FIG. 4

alta onde se verificou que a parede do esófago tinha uma espessura e arquitectura conservadas existindo na localização definida acima uma colecção líquida com 2,5 x 5 cm, de parede festonada, com alguns septos no seu interior e conteúdo ecogénico sedimentar a que se associavam 2 adenopatias, pelo que foi colocada a hipótese de abcesso; foi confirmada a presença de varizes gástricas (com circulação colateral perigástrica) e de pancreatite crónica do corpo e cauda sem lesões focais. Em 2º tempo foi efectuada punção trans-esofágica da colecção líquida tendo-se aspirado 20cc de líquido de cor esverdeada. A análise deste líquido mostrou a ausência de elementos celulares e um doseamento de amilase de 100720 UI/L e de bilirrubina total de 3,30mg/dl. O exame foi negativo para micobactérias quer por exame directo e cultural clássicos quer por PCR. A coloração com gram mostrou muitos cocos gram positivos que no exame cultural foram identificados como streptococcus do grupo viridans.

Cerca de 24h após a referida punção trans-esofágica o doente teve um episódio de lipotímia acompanhado de toracalgia pleurítica na base direita com sinais clínicos de má perfusão periférica tendo-se objectivado hipotensão e taquicardia sendo que não existia hipoglicémia. Posteriormente fez um episódio de calafrio seguido de um pico febril de 38,5ºC.

Nessa altura na TC toraco-abdominal não havia evidência de perfuração do esófago e persistia a imagem correspondente à colecção para esofágica que tinha aumentado significativamente, tendo agora 4 x 10 cm (axial e crânio-caudal respectivamente) e se prolongava de forma nítida do 1/3 inferior do esófago até à cauda do pâncreas correspondendo a uma fístula proveniente do Wirsung *(Fig. 3 e 4)*.

Admitiu-se o diagnóstico de choque séptico e o doente foi transferido para a Unidade de Cuidados Intensivos, onde foi iniciada antibioterapia com meropenem + metronidazol. Por ecocardiograma foi excluida endocardite valvular.

Foi operado ao 7º dia após a admissão na UCI tendo sido efectuada uma espleno-pancreatectomia corpo-caudal com drenagem da loca residual e da loca quística. O pós-operatório evoluiu com dificuldade de restabelecimento do trânsito intestinal que não resolveu com terapêutica conservadora, pelo que ao 14º dia foi reoperado para lise de bridas e aderências; no pós-operatório desta 2ª intervenção o doente desenvolveu uma pancreatite do pâncreas residual que resolveu espontaneamente, tendo o doente acabado por ter alta sem queixas de dores abdominais, com o trânsito intestinal restabelecido mas com diabetes mellitus controlada com insulino terapia.

DISCUSSÃO

A patogénese da pancreatite crónica parece ser multi-

factorial e é provavelmente iniciada por eventos distintos entre os quais se conta a activação de enzimas digestivas dentro da glândula pancreática; esta activação poderá decorrer da interacção entre a presença de anomalias genéticas que predispõem à formação de lesões tóxicas uma vez expostos a factores ambientais entre as quais se encontra o álcool.[1] De facto, o abuso crónico do consumo de álcool foi sempre apontado como o responsável pela grande maioria (60-70%) das pancreatites crónicas, mas a associação entre o álcool e a pancreatite crónica é complexa. Esta noção de complexidade é apoiada no facto de que apenas 5-10% dos alcoólicos desenvolverem pancreatite crónica e não se saber o que confere esta predisposição; sabe-se por exemplo que um indivíduo alcoólico crónico de raça negra originário de África têm maior probabilidade de desenvolver doença pancreática que um caucasiano e que o inverso se passa para a doença hepática alcoólica.[1]

O nosso doente apresentava uma história de muitos anos de consumo regular e elevado de álcool (>100g/dia), que é o factor implicável na etiologia da doença e não tinha evidência clínica imagológica ou laboratorial de doença hepática.

No que respeita às manifestações clínicas da pancreatite crónica que classicamente são a dor e a insuficiência pancreática endócrina e/ou exócrina, o nosso doente não tinha tido nunca qualquer episódio de dor sugestivo de afecção pancreática e não havia evidência de insuficiência pancreática endócrina ou exócrina. A dor na pancreatite crónica tem características variáveis de doente para doente e, embora seja o sintoma mais consistente da doença, pode estar ausente em alguns casos (10 a 20% segundo alguns autores).[2] A disfunção pancreática exócrina, que condiciona incapacidade para a digestão de alimentos complexos e para a absorção dos já parcialmente digeridos, só se torna clinicamente evidente quando mais de 90% da função glandular está perdida, pelo que é uma manifestação invariavelmente tardia. Por seu turno, a deficiência pancreática endócrina surge quase sempre com intolerância à glicose sendo que a diabetes mellitus declarada também é, em regra, tardia. De facto apesar de a diabetes mellitus ser mais frequente entre os doentes com pancreatite crónica e calcificações pancreáticas, como era o caso do nosso doente, apenas depois da pancreatectomia a disfunção endócrina se tornou evidente.[3]

A pancreatite crónica pode estar associada a uma grande variedade de complicações. As complicações mais frequentes são a formação de pseudoquistos e a obstrucção duodenal e do ducto biliar principal; as complicações menos frequentes incluem a ascite ou o derrame pleural pancreáticos, a trombose da veia esplénica com hipertensão portal e a formação de pseudoaneurismas de artérias anatomicamente próximas do pâncreas, em particular da artéria esplénica.

Os pseudoquistos do pâncreas são bastante frequentes (surgem em cerca de 10% das PC) e muitos são assintomáticos. No entanto, podem provocar toda uma série de problemas clínicos dependendo da localização, da sua dimensão e de eventuais complicações. Este era o caso do nosso doente que apresentava um quisto de dimensões grandes e que aumentou muito de forma súbita (tinha na 1ª TC 2,5 x 4 cm e na 2ª TC, 7 dias antes da cirurgia, 4 x 10 cm) e cuja localização foi responsável por disfagia para sólidos. Entretanto o nosso doente teve também uma complicação grave dos pseudoquistos, que foi a infecção. De facto a punção por ecoendoscopia permitiu isolar um streptococus viridans, que foi para além da dimensão do quisto e dos sintomas compressivos sobre o esófago distal outro argumento a favor de não protelar a intervenção cirúrgica.[2,4] O derrame pleural que foi drenado em Luanda, e do qual não conhecemos o exame cito-bioquímico, era muito provavelmente um derrame pleural pancreático; podemos admitir como mais provável que o mecanismo de formação deste derrame tenha sido a formação de uma fístula, talvez decorrente da disrupção dum ducto pancreático, e que terá sido responsável pela formação quer do derrame quer até, eventualmente, do pseudoquisto; fica também a hipótese de inversamente ter sido a ruptura do pseudoquisto de localização mediastínica a responsável pela formação do derrame pleural.[2] De notar que na TC pré operatória é descrito um trajecto entre a colecção paraesofágica e a cauda do pâncreas tornando a 1ª hipótese mais provável.[5,6] Uma outra complicação também considerada dentro das menos frequentes é a trombose das veias anatomicamente relacionadas com o processo inflamatório pancreático. A veia esplénica, que passa ao longo da face posterior do pâncreas, é a mais frequentemente envolvida.[7] Apesar de no nosso doente não termos demonstrado imagiológicamente de modo directo a trombose da veia esplénica, tinhamos evidência na EDA e na ecoendoscopia de varizes gástricas e gastropatia hipertensiva grave, sendo que na TC os achados

sugerem hipertensão venosa localizada ao território da esplénica mas não da veia porta.

O caso clínico do nosso doente tem a particularidade de ilustrar num mesmo doente um conjunto de complicações pouco frequentes individualmente e menos ainda em coincidência no mesmo individuo, sendo que a forma de apresentação da doença de base, que era a pancreatite crónica alcoólica, também uma vez mais foi pautada pela ausência das 2 manifestações consideradas habitualmente como cardinais – dor e insuficiência pancreática –. Neste doente os sintomas sistémicos gerais de astenia anorexia e emagrecimento dominavam o quadro de par com alguns sintomas mais localizados e decorrentes não da pancreatite crónica em si mesma mas das complicações dela i.e., a dispneia pelo derrame pleural e a disfagia pela compressão que o pseudoquisto exercia sobre o esófago distal.

No que respeita ao diagnóstico diferencial aquele que mais dúvidas gerou foi o de neoplasia do pâncreas, uma vez que o emagrecimento na ausência de deficit de absorção, e a dominância dos sintomas gerais constitucionais no quadro clínico de apresentação mantiveram esta hipótese como muito possível. ■

Bibliografia

1. Whitcomb David C. MD, PhD. Genetic Predisposition to Alcoholic Chronic Pancreatitis. Pancreas 2003; 27 (4):321-326.

2. Michael L, Steere MD, Irving Waxman MD, and Steven Freedman M.D. Chronic Pancreatitis. NEng J Med 1995;332:1482-1490.

3. Malka D, Hammmel P, Sauvanet A, et al. Risk factors for diabetes mellitus in chronic pancreatitis. Gastroenterology 2000; 119:1324.

4. Yeo CJ, Bastidas JA, Lynch-Nyhan A et al. The natural history of pancreatic pseudocyst documented by computed tomography. Surg Gynecol Obstect 1990; 170(5):411-417.

5. Fulcher AS, Capps GW, Turner MA. Thoracopancreatic fistula: clinical and imaging findings. J Comput Assist Tomogr 1999;23(2):181-187.

6. Kaman L, Behera A, Singh R et al. Internal pancreatic fistulas with pancreatic ascites and pancreatic pleural effusions: recognition and management. ANZ J Surg 2001; 71(4):221-225.

7. Steven D Freedman MD PhD. Complications of chronic pancreatitis. 2008 UpToDate: www.uptodate.com.