

Priapismo: manifestação de doença hematológica rara

Priapism: presentation of rare haematological disease

Irina Didenko, Fátima Jordão, Alexei Bucur, Francisco Torres, Ana Santo António, Vítor Augusto

Resumo

As gamopatias monoclonais são situações nas quais existem quantidades anormais de imunoglobulinas, produzidas por um clone de células da linhagem B. Nalguns casos as gamopatias monoclonais podem ocorrer na sequência da produção de células B imaturas que ainda não se desenvolveram em plasmócitos. Este tipo de gamapatia é o observado na leucemia e no linfoma. A hipergamaglobulinemia aumenta a viscosidade sanguínea e é a causa mais frequente de síndrome de hiperviscosidade. Os sintomas de hiperviscosidade aparecem quando a viscosidade sérica normal de 1.4 a 1.8 cp aumenta para 4-5 cp, que corresponde a um nível de imunoglobulina M sérica de 3 g/dL, IgG sérica de 4 g/dL e IgA sérica de 6 g/dL. Os sintomas de hiperviscosidade incluem sintomas gerais (fadiga, mal-estar, perda ponderal), hemorragias, manifestações oculares, neurológicas e cardiovasculares.

Têm sido apontadas várias causas de priapismo. Os principais grupos etiológicos são discrasias hematológicas, doença neurológica, neoplasias não hematológicas, trauma, farmacoterapia para a disfunção erétil e factores idiopáticos. Descrevemos um caso de linfoma com produção anormal de IgM e no qual a apresentação clínica foi o priapismo.

Palavras chave: priapismo, gamopatias monoclonais, síndrome de hiperviscosidade, linfoma.

Abstract

Monoclonal gammopathies are conditions where abnormal amounts of immunoglobulins are produced by a clone developed from a single pro-germ cell. In some cases, monoclonal gammopathies may occur as a result of abnormal B cells, which have not yet developed into plasma cells. This type of gammopathy is seen in leukaemia or lymphoma. Hypergammaglobulinemia increases serum viscosity being the most common cause of hyperviscosity syndrome. Symptoms of hyperviscosity usually appear when the normal serum viscosity of 1.4 to 1.8 cp reaches 4 to 5 cp, corresponding to a serum immunoglobulin M (IgM) level of at least 3 g/dL, IgG level of 4 g/dL, and an IgA level of 6 g/dL. Symptoms of hyperviscosity may include constitutional symptoms, bleeding and ocular, neurological or cardiovascular manifestations.

Several etiologic factors have been associated with priapism. Major etiologic categories are hematologic dyscrasias, neurologic conditions, nonhematologic malignancies, trauma, erectile dysfunction pharmacotherapy, pharmacologic exposure and idiopathic factors. Long standing priapism due to malignant lymphoma is a rare incident. We report a case of lymphoma with abnormal production of serum IgM (more than 5 g/dL) and priapism as first clinical manifestation.

Key words: priapism, monoclonal gammopathies, hyperviscosity syndrome, lymphoma.

INTRODUÇÃO

O priapismo é definido como uma erecção prolongada e persistente não associada a interesse ou estimulação sexual.¹ Esta situação é rara e as causas e mecanismos não estão ainda totalmente esclarecidos. Os estudos epidemiológicos reportam uma incidência entre 0,5-1 caso por 100 000 pessoas por ano.² Muitos factores etiológicos podem estar na origem desta disfunção. As situações mais importantes descritas são: discrasias hematológicas (10-30%), doença neurológica (3%), neoplasias não hematológicas (3-8%), trauma

perineal (12%), farmacoterapia (*Quadro 1*), mas em um terço dos casos não se encontra uma etiologia.² A malignidade secundária do pênis é uma entidade clínica rara, apesar da vascularização rica deste órgão.³ Das doenças hematológicas a anemia falciforme é a entidade clínica mais frequentemente implicada (10-30%), seguindo-se a leucemia (3-15%), policitemia, mieloma múltiplo e talassémia.

As propriedades reológicas do sangue determinam o fluxo, especialmente ao nível capilar, e a capacidade de fornecimento de oxigénio. A viscosidade depende de parâmetros macroreológicos: hematócrito, proteínas séricas, especialmente fibrinogénio e globulinas e, também, de parâmetros microreológicos: grau de agregação e capacidade de deformação dos eritrócitos. Podem observar-se síndromes de hiperviscosidade quando o hematócrito está aumentado (policitemia

Serviço de Imunoalergologia, Serviço de Medicina Interna (Unidade Fonseca Ferreira) e Serviço de Oncologia Centro Hospitalar de Setúbal, Hospital São Bernardo.

Recebido para publicação a 21.05.09
Aceite para publicação a 01.12.09

QUADRO I

Medicamentos como causa de priapismo²

Grupo farmacológico	Medicamento
Antidepressivos	Amitriptilina Bupropiona Trazodone Fluoxetina Sertalina Lítio
Antipsicóticos	Clozapina
Anti-histamínicos	Hidroxizina Cimetidina
Psicotrópicos	Clorpromazina
Antihipertensores	Clonidina Prazosina Hidralazina Propranolol Metildopa
Diuréticos	Hidroclorotiazida
Hormonas	Corticosteróides Testosterona
Anticoagulantes	Heparina
Drogas ilícitas	Cocaína Álcool

e pseudopolicitemia), em condições acompanhadas de aumento das proteínas séricas ou alterações da composição das mesmas (especialmente hiperfibrinogenemia, aumento de imunoglobulinas ou níveis de albumina baixos), síndromes inflamatórias, disglobulinémias (síndrome de Fahey), temperatura corporal baixa (hipotermia), aumento da capacidade de agregação dos eritrócitos (choque, embolia gorda) e redução da capacidade de deformação dos eritrócitos congénita ou adquirida (drepanocitose, insuficiência renal, hiperlipoproteinemia, trombose, diabetes).⁴

A hipergamaglobulinemia aumenta a viscosidade sérica e é a causa mais importante dos síndromes de hiperviscosidade, na maioria dos casos no contexto de mieloma múltiplo ou macroglobulinemia de Waldenström. Nestes casos a hiperviscosidade resulta do aumento do conteúdo proteico, do peso molecular elevado, da polimerização anormal e configuração anormal das imunoglobulinas produzidas.⁵

Os sintomas de hiperviscosidade aparecem quando a viscosidade sérica normal de 1.4 a 1.8 cp aumenta

para 4-5 cp, que corresponde a um nível de imunoglobulina M sérica de 3 g/dL, IgG sérica de 4 g/dL e IgA sérica de 6 g/dL.⁵ Assim, a viscosidade plasmática é mais elevada no caso da produção de IgM do que no da IgA ou IgG, devido ao elevado peso molecular da IgM em relação às outras paraproteínas, à sua forma assimétrica e ao seu tamanho (formação de pentâmeros).⁶

A viscosidade aumentada resulta na lentificação do fluxo sanguíneo, estagnação dos constituintes sanguíneos e, como consequência, em isquemia.

Os sintomas de hiperviscosidade incluem sintomas gerais (fadiga, mal-estar, perda ponderal), hemorragias, manifestações oculares, neurológicas e cardiovasculares.⁷ O síndrome de hiperviscosidade permanece um diagnóstico clínico, não existindo nenhum método que permita avaliar a viscosidade intrínseca, a tendência agregante e outras propriedades físico-químicas das proteínas plasmáticas, de tal modo que a avaliação da gravidade do grau de hiperviscosidade pode ser difícil e não se correlacionar adequadamente com os valores laboratoriais.⁶

O tratamento é dirigido ao controlo da doença subjacente para evitar a produção de proteína anormal.

CASO CLÍNICO

Descrevemos o caso clínico de um doente do sexo masculino, de 65 anos de idade, raça caucasiana, natural de Setúbal, trabalhador da Secil (fábrica de cimento local), internado no Serviço de Urologia em Setembro de 2006 por ereções dolorosas recorrentes e persistentes com evolução de cerca de 3 semanas. No primeiro episódio o doente foi submetido a descompressão do priapismo no Serviço de Urgência de Urologia e no episódio posterior foi submetido a intervenção cirúrgica: *shunt* cavernoglandular de Winter. Como o priapismo é considerado uma emergência cirúrgica e médica, foi pedida a opinião do especialista de Medicina Interna na avaliação de potenciais causas.

Nos antecedentes pessoais havia a referir história de trombose da retina no olho esquerdo 3 anos antes, hipertrofia benigna da próstata, urolitíase, esófago de Barret (endoscopia com biópsias em 2006) e estomatite aftosa recorrente.

Não referia hábitos alcoólicos nem tabágicos. A lista de medicação habitual incluía trimetazidina (Vas-tarel®), ácido acetilsalicílico (Cartia®), pentoxifilina (Trental 400®), omeprazol (Losec®), não contendo

QUADRO II

Hemograma do doente em evolução

Hemograma	9/2006	10/2006
Eritrócitos	3,53 x 10 ⁶ /μL	3,0 x 10 ⁶ /μL
Hemoglobina	11,1g/dL	9,5 g/dL
Hematócrito	32,8%	28%
VGM	94,7 fL	94 fL
HGM	32 pg	32 pg
Leucócitos	6,5 x 10 ³ /μL	16,9 x 10 ³ /μL
Neutrófilos	41,6%	44%
Linfócitos	41,9%	28%
Monócitos	11,6%	1%
Eosinófilos	4,2%	3%
Basófilos	0,7%	0%
Metamielócitos	—	18%
Linfoplasmócitos	—	6%
Outras células	—	6
Reticulócitos	1,8%	—
Plaquetas	416 x 10 ³ /μL	369 x 10 ³ /μL

fármacos descritos como causa de priapismo. O doente negava o uso de medicação para disfunção erétil. Dos antecedentes familiares realçamos pai falecido com AVC e mãe falecida com neoplasia do cólon.

O doente não apresentava febre, cefaleias, perda de peso corporal ou diaforese. A pele não apresentava lesões, a auscultação pulmonar era normal, não se palpavam adenopatias, esplenomegalia, hepatomegalia. Não apresentava queixas álgicas à mobilização activa e passiva ou incapacidade funcional dos membros.

Em termos laboratoriais, na admissão hospitalar, foi detectada anemia normocítica e normocrômica de 11,1 g/dL (VGM 94,7 fL, HGM 32pg) sem outras alterações no hemograma. Os restantes exames não revelaram alterações (creatinina 1,2 mg/dL, ureia 53, 5 mg/dL, ALT 31 U/L, AST 22 U/L, GGT 27 U/L, FA 65 U/L, Cálcio 10 mg/dL, LDH 117 U/L, Beta₂-microglobulina 1,85 mg/L). Durante o internamento verificou-se agravamento de anemia e aparecimento de leucocitose com formas imaturas (metamielócitos 18%, linfoplasmócitos 6%) (Quadro II).

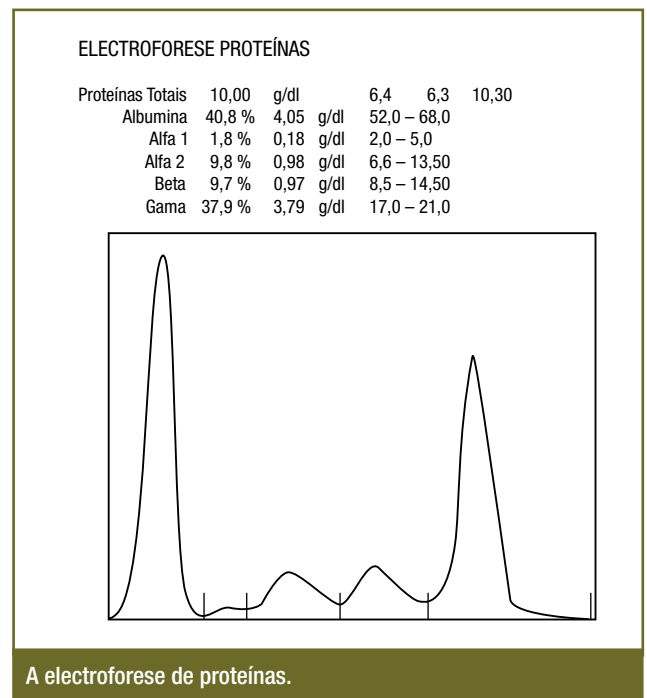
Os parâmetros de caracterização da anemia não

mostraram alterações (ferro sérico 61μg/dL, ferritina 90 ng/mL, vit B12 432 pg/mL, ácido fólico 3,5 ng/mL, transferrina 198 mg/dL, CTFF 257 μg/dL). As serologias pedidas (Anti-HIV1/HIV2, AgHBs, Anti-HCV, HSV1/HSV2, VDRL) foram negativas e anti-CMV e Anti-EBV foram positivas (IgG positivo, IgM negativo).

A electroforese proteica revelou gamaglobulinemia de 3,79 g/L, com pico monoclonal (Fig. 1), tendo-se confirmado gamapatia monoclonal IgM κ por imunofixação urinária e sérica (IgM sérica 5270 mg/dL; cadeias leves (soro) kappa 3170 mg/dL e lambda 208 mg/dL; cadeias leves (urina) kappa 5.5 mg/dL e lambda <5,0 mg/dL), em conclusão: “banda monoclonal de moderada intensidade correspondente às cadeias pesadas μ e banda monoclonal de moderada intensidade equivalente, correspondente às cadeias leves kappa”. A imunoglobulina A e G estavam dentro da normalidade.

O PSA total era de 2,19 ng/mL, PSA livre 0,58 ng/mL e PSA livre/PSA total 0,26.

Como avaliação imagiológica realizaram-se radiografias do crânio, ombro e ossos longos, que não revelaram alterações. A TC toraco-abdomino-pélvica também não revelou alterações, excepto cálculo milimétrico no grupo calicial inferior do rim esquerdo,



A electroforese de proteínas.

FIG. 1

QUADRO III

Associação de gamapatia monoclonal e outras doenças⁸

Hematológicas	Linfomas, leucemia linfóide crónica, leucemia mielóide crónica, doença de von Willebrand adquirida, síndrome do anticorpo antifosfolípido, anemia perniciosa, aplasia pura da série vermelha, mielodisplasia, policitemia vera e doença de Gaucher
Reumatológicas	Artrite reumatóide, lúpus eritematoso sistémico e miosite
Neurológicas	Neuropatia sensoriomotora periférica, miastenia gravis, polirradiculoneuropatia crónica inflamatória desmielinizante e ataxia telangiectasia
Dermatológicas	Líquen mixodematoso, escleroderma de Bushke, pioderma gangrenoso, xantogranuloma necrobiótico, xantomatose plana, micose fungóide e sarcoma de Kaposi
Imunossupressoras	SIDA e pós-transplante (associado a CMV)
Miscelânea	Infecção pelo vírus de hepatite C, <i>Helicobacter pylori</i> , hepatite crónica activa, cirrose biliar primária, angioedema adquirido tipo II e pós-implante de silicone

sem aumento das cadeias ganglionares nos territórios estudados, sem hepatoesplenomegalia. A endoscopia digestiva alta confirmou o diagnóstico inicial (esófago de Barret).

O mielograma revelou medula normocelular, relação M:E 2,0; série linfóide de 45% com predomínio de linfócitos morfológicamente maduros e presença de alguns linfoplasmócitos e série plasmocítica de 16% com alguns binucleados, em conclusão:.... “as alterações observadas podem ser compatíveis com SLPC/gamapatia monoclonal”. A imunofenotipagem do sangue periférico e da medula óssea (10/2006) era sugestiva de linfoma não Hodgkin B, não se observando alterações fenotípicas sugestivas de plasmócitos patogénicos. A análise citogenética (11/2006) confirmou o cariótipo 46XY e não foram detectadas anomalias cromossómicas nas 30 metafases analisadas, sem deleção do cromossoma 13.

O diagnóstico definitivo foi estabelecido após a biopsia óssea (11/2006/IPO), que identificou a medula óssea com infiltração intersticial por linfócitos com características do plasmócito: células CD20+, CD23-, CD5-, mas sem antígenos de diferenciação plasmocitária, o que foi compatível com linfoma B de baixo grau, não classificável.

O doente iniciou quimioterapia com ciclofosfamida 150 mg/m² e prednisolona 40 mg/m² e actualmente encontra-se com doença estável.

DISCUSSÃO

As gamopatias monoclonais são entidades clínicas associadas com proliferação monoclonal de plasmócitos, também conhecidas como paraproteinemias, disproteinemias ou imunoglobulinopatias. Caracterizam-se pela produção e secreção de uma proteína monoclonal-imunoglobulina (Ig) ou um fragmento de Ig. A Ig é composta por duas cadeias polipeptídicas pesadas da mesma classe e subclasse (IgG, IgA, IgD, IgE, IgM) e duas cadeias polipeptídicas leves do mesmo tipo (kappa ou lambda).⁸ A confirmação da presença da proteína monoclonal é essencial para diferenciar as gamopatias monoclonais das gamopatias policlonais, uma vez que as primeiras são entidades neoplásicas ou potencialmente neoplásicas enquanto as últimas resultam de processos inflamatórios ou infecciosos.

A electroforese de proteínas deve ser utilizada para detecção da proteína monoclonal e a imunofixação para a caracterização das cadeias pesada e leve da imunoglobulina. A electroforese de proteínas, no caso em análise, foi o ponto de partida na marcha diagnóstica.⁸ Verificando-se gamapatia monoclonal, posteriormente identificada como gamapatia IgM, o diagnóstico inicial foi dirigido para a confirmação do mieloma múltiplo ou macroglobulinemia de Waldenström, embora o diagnóstico diferencial desta situação seja muito complexo podendo incluir também a gamapatia de significado indeterminado, doenças linfoproliferativas, amiloidose e ainda o grupo de doenças infecciosas, inflamatórias e auto-ímmunes (Quadro III).

O mieloma múltiplo (MM) é uma discrasia das células plasmáticas. Trata-se de uma doença incurável caracterizada pela proliferação de plasmócitos clonais, que produzem e secretam Ig monoclonal ou fragmento de Ig monoclonal. O termo múltiplo é usado porque o plasmocitoma se encontra em muitos locais. As características principais são a destruição óssea, insuficiência renal, anemia e hipercalcémia. A etiologia é desconhecida, porém a exposição a radiações, benzeno e outros solventes orgânicos, insecticidas e herbicidas pode ter importância. Constitui 1% de todas as neoplasias malignas e 10% das neoplasias hematológicas. A idade média de diagnóstico é de 66 anos, e apenas 2% dos doentes têm idade infe-

rior a 40 anos. A dor óssea é a manifestação clínica mais frequente, presente em cerca de 60% dos casos. Alterações radiológicas são detectadas em 79% dos doentes através de radiologia convencional. O MM é caracterizado pela presença de mais de 30% de células plasmáticas, ou menos de 30% e mais de 10%, na presença dos outros critérios. No MM a IgG é a imunoglobulina mais comum (53%), seguida pela IgA (21%) e IgM. No mieloma, a existência de proteína monoclonal IgM é uma situação muito rara (<0,5% dos casos). A dor óssea neste tipo de mieloma é o sintoma mais comum, o que o diferencia clinicamente do caso descrito. A medula óssea é infiltrada por plasmócitos pequenos, os níveis de IgG e IgA policlonais são mais baixos que nos outros subtipos e há alta incidência de translocação (11:14).^{8,9}

A macroglobulinemia de Waldenstrom (WM) é uma doença linfoproliferativa caracterizada por infiltração linfoplasmocitária da medula óssea e pela síntese de IgM monoclonal. É responsável por 2% das neoplasias hematológicas. Fadiga, perda de peso e neuropatia são os sintomas mais frequentes, a adenomegalia está presente em 20 – 40% dos casos, a hepatoesplenomegalia é comum. Com frequência existe hipercalcemia e sintomas de hiperviscosidade sanguínea.^{8,9}

A amiloidose (AL) sistêmica primária é uma patologia rara caracterizada pela deposição de fibra amiloide (fragmento da cadeia leve das Ig) nos tecidos. Os órgãos mais frequentemente afectados são os rins, coração, fígado e o tubo digestivo. Apesar de o sistema nervoso central habitualmente não estar afectado, as complicações do sistema nervoso periférico são comuns. A biopsia da medula óssea normalmente mostra menos de 5% de células plasmáticas. A substância amiloide é bem identificada na biópsia do órgão envolvido. Os sintomas são vagos e caracterizam-se por fadiga, perda de peso e edemas periféricos.^{8,9}

A gamapatia monoclonal de significado indeterminado (MGUS) afecta 2% dos indivíduos entre os 50 e os 70 anos de idade, e 3% dos indivíduos com mais de 70 anos. Cerca de 15-20 % dos casos envolve células monoclonais com produção de IgM. Este síndrome é caracterizado por valores de proteína monoclonal menores que 3 g/dl, menos que 10% de células plasmáticas na medula óssea, sem ou com pequena quantidade de proteína de Bence-Jones na urina, ausência das lesões líticas ósseas, sem anemia, hipercalcemia, insuficiência renal ou qualquer envolvimento orgânico. Um dos grandes desafios da prática

clínica é determinar a diferenciação entre MGUS e o comprometimento de órgãos por outras patologias como por exemplo: lesão óssea por osteoporose, lesão renal por hipertensão arterial ou diabetes ou, aplicando ao nosso caso clínico, o priapismo de outra etiologia. O *follow-up* é obrigatório dada a possibilidade de evolução para MM, AL, WM ou doença linfoproliferativa.^{8,9,10}

A leucemia plasmocitária, variante rara do mieloma múltiplo é definida pela presença de plasmócitos circulantes em número superior a 2 000/mm³ e plasmocitose maior que 20% do total de glóbulos brancos. As manifestações clínicas mais comuns são astenia, insuficiência renal, dor óssea, esplenomegalia e hepatomegalia.⁸

CONCLUSÃO

O diagnóstico das gamopatias monoclonais nem sempre é simples e exige do profissional de saúde conhecimentos sobre características clínicas, critérios diagnósticos e prognóstico de cada variante, para uma adequada abordagem do doente.

A hiperviscosidade secundária a linfoma é causa rara de priapismo e o priapismo é complicação raramente observada em doentes com linfoma.¹¹ Encontrámos, na literatura, apenas um caso descrito de priapismo de longa duração causado pelo linfoma de células B.¹¹ ■

Bibliografia

1. Bivalacqua TJ, Burnett AL. Priapism: new concepts in the pathophysiology and new treatment strategies. *Curr Urol Rep* 2006; 7 (6): 497-502.
2. Burnett AL, Bivalacqua TJ. Priapism: current principles and practice. *Urologic clinics of North America* 2007; 34: 631-642.
3. Cheridan J, Rajan S, Thwaini A, Elmasry Y, Shah T, Pur R. Secondary penile tumours revisited. *International Seminars in Surgical Oncology* 2006; 3:33
4. Larcen A, Stoltz JF. Blood hyperviscosity syndromes. Classification and physiopathological understanding. *Therapeutic deductions. Ann Med Interne(Paris)*. 1983; 134:395-410.
5. Mehta J, Singhal S. Hyperviscosity syndrome in plasma cell dyscrasias. *Semin Thromb Hemost*. 2003; 29 (5): 467-471.
6. Bento H, Leite A, Coelho M. Hiperviscosidade plasmática-a propósito de dois casos clínicos. *Bol-Soc-Port-Hemorreol-Microcircul*, 1994; 9 (1):12-17.
7. Mullen EC, Wang M. Recognizing hyperviscosity syndrome in patients with Waldenstrom macroglobulinemia. *Clin J Oncol Nurs*. 2007; 11(1):87-95.
8. Faria R, Silva R. Gamopatias monoclonais-critérios diagnósticos e diagnósticos diferenciais. *Revista brasileira de hematologia e hemoterapia* 2007; 29 (1):17-22.
9. Attalmanan M., Levinson S. Understanding and identifying monoclonal gammopathies. *Clinical Chemistry* 2000; 46: 1230-1238.
10. Fanning S, Hussein M, Juturi J. Monoclonal gammopathies of uncertain origin. *Emedicine.medscape.com*, update 2006.
11. Madeb R, Rub R, Erlich N, Hegarty P, Yachia D. Long standing priapism as presentation of lymphoma. *American Journal of Hematology* 2007; 82: 87.