

Vídeocapilaroscopia Periungueal: Experiência de um Serviço

Nailfold Videocapillaroscopy: A Department's Experience

Pedro Mota¹ (<https://orcid.org/0000-0001-9811-6754>), Margarida L. Nascimento² (<https://orcid.org/0000-0001-8237-234X>), Filipa Malheiro² (<https://orcid.org/0000-0003-0664-2576>)

Resumo:

Introdução: A vídeocapilaroscopia periungueal é uma técnica não invasiva dirigida ao estudo da microcirculação. Este exame constitui-se como uma ferramenta adicional na avaliação do doente com alterações da microcirculação, na maioria dos casos por suspeita de doença autoimune.

Métodos: Primeiros 101 doentes submetidos a vídeocapilaroscopia periungueal no nosso hospital num período de 18 meses, com recurso a um vídeocapilaroscópio digital.

Resultados: Cento e um doentes, 85% mulheres, idade média 50 anos. O principal motivo de referenciação foi a existência de fenómeno de Raynaud (93%). A avaliação capilaroscópica foi sugestiva de fenómeno de Raynaud primário em 28 doentes e secundário em 65.

Discussão: Os dados descritos, embora numa amostra ainda pequena, permitem reforçar a utilidade da vídeocapilaroscopia periungueal na avaliação inicial dos doentes com suspeita de disfunção da microcirculação, especialmente no contexto de patologia autoimune. A identificação precoce dos indivíduos com maior risco de progressão para doença autoimune permitirá otimizar o seu acompanhamento, nomeadamente com vigilância regular em consulta externa, facilidade de acesso à equipa médica assistente para deteção precoce de novos sintomas e avaliação laboratorial regular.

Conclusão: A vídeocapilaroscopia periungueal é um método acessível e de baixo custo, que contribui conjuntamente com a avaliação laboratorial para a identificação precoce dos indivíduos com fenómeno de Raynaud secundário, podendo assim afetar positivamente o acompanhamento dos mesmos. O desenvolvimento futuro desta técnica poderá representar um preditor de progressão de doença.

Palavras-chave: Angioscopia Microscópica; Doença de Raynaud / diagnóstico / Unhas / irrigação sanguínea.

Abstract:

Introduction: *Nailfold videocapillaroscopy is a non-invasive technique aimed to study microcirculation. This exam is an additional tool in the management of the patient with*

microcirculation changes, mostly in cases due to suspected autoimmune disease.

Methods: *First 101 patients undergoing nailfold videocapillaroscopy in our hospital over an 18-month period, using a digital videocapillaroscope.*

Results: *One hundred and one patients, 85% women, average age 50 years. The main reason for referencing was Raynaud's phenomenon (93%). Capillaroscopic evaluation was suggestive of primary Raynaud's phenomenon in 28 patients and secondary in 65.*

Discussion: *The results described, although in a small sample, allow to reinforce the usefulness of nailfold videocapillaroscopy in the evaluation of patients with suspected microcirculatory dysfunction, especially in the context of autoimmune pathology. The early identification of individuals with a higher risk of progression to autoimmune disease will allow to optimize their follow-up, with regular surveillance, easy access to the medical team for an early detection of symptoms and regular laboratory evaluation.*

Conclusion: *Nailfold videocapillaroscopy is an accessible and low-cost exam, which contributes together with laboratory results for the early identification of individuals with secondary Raynaud's phenomenon. The future development of this technique may represent a predictor of disease progression.*

Keywords: *Microscopic Angioscopy; Nails/blood supply; Raynaud Disease/diagnosis.*

Introdução

A vídeocapilaroscopia periungueal é uma técnica não invasiva dirigida ao estudo da microcirculação. A história da capilaroscopia começou em 1663, quando JC Kolhaus foi o primeiro clínico a usar um microscópio primitivo para observar os capilares sanguíneos do leito ungueal.¹ Desde o recurso à lupa por Giovanni Rasori no séc. XIX, à microscopia convencional por WP Lombard em 1911, a capilaroscopia periungueal ganhou nova dimensão nas últimas décadas fruto do desenvolvimento tecnológico.² A aquisição e gravação de imagem por vídeocapilaroscopia é hoje em dia um método simples e pouco dispendioso.

Este exame constitui-se como uma ferramenta adicional na avaliação do doente com alterações da microcirculação, na maioria dos casos por suspeita de doença autoimune. O

¹Serviço de Medicina Intensiva, Hospital da Luz Lisboa, Portugal

²Serviço de Medicina Interna, Hospital da Luz Lisboa, Portugal

fenómeno de Raynaud é um dos principais motivos de referência, face ao potencial auxílio que esta técnica traz na diferenciação da etiologia primária e secundária.

Por rotina, são avaliados os seguintes parâmetros: organização da rede capilar, número de capilares por campo e áreas avasculares, distribuição e diâmetro dos capilares, presença de megacapilares, hemorragias, circulação colateral, edema e velocidade de circulação.

Embora inicialmente descrito em doentes com esclerose sistémica, as suas características foram igualmente sendo identificadas em doentes com outras doenças do tecido conjuntivo, especialmente na doença indiferenciada do tecido conjuntivo e na dermatopolimiosite. Esta transversalidade pode correlacionar-se com diferentes expressões fenotípicas da mesma doença, permitindo identificar precocemente os doentes com maior potencial de evoluir para patologias do espectro da esclerose sistémica.³

Material e Métodos

Reconhecendo o potencial e acessibilidade desta técnica na avaliação dos doentes com suspeita de doença autoimune, e a importância da mesma no controlo evolutivo, apresentamos os dados dos primeiros 101 doentes submetidos a videocapilaroscopia periungueal no nosso hospital. Os exames decorreram num período de 18 meses, com recurso a um videocapilaroscópio digital. Todos os doentes receberam recomendações para não envernizar ou tratar as unhas nos 15 dias prévios (inclusive unhas de gel), não devendo fumar na hora prévia e tendo permanecido em sala de espera com temperatura amena cerca de 15 minutos antes do exame. A análise descritiva foi realizada a partir do *Microsoft Excel*. As variáveis categóricas são expressas em frequência e percentagem e as variáveis contínuas são expressas em média, mínimo e máximo.

Resultados

Dos 101 doentes, com idade média 50 anos (mín. 15, máx. 87), 85% eram do sexo feminino (Tabela 1). O principal motivo de referência (Tabela 2) foi a existência de fenómeno de Raynaud (93%), dos quais 41% como manifestação isolada.

A avaliação capilaroscópica (Fig. 1) foi sugestiva de fenómeno de Raynaud primário em 28 doentes (28%), e compatível com fenómeno de Raynaud secundário em 65

Tabela 1: Dados demográficos

População	101 Homens 15% (n = 15) Mulheres 85% (n = 86)
Idade (anos)	Média 50 ± 17 Mínima 15 Máxima 87 Mediana 50

Tabela 2: Motivo de referência

Fenómeno de Raynaud (FR)	93% (n=94)
FR isolado	41% (n=39)
Outro motivo	7% (n=7)

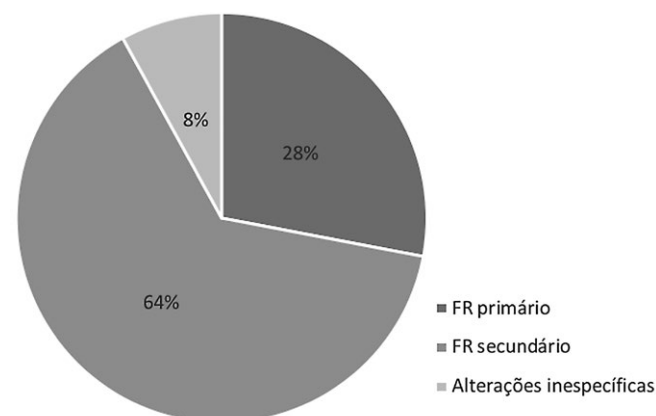


Figura 1: Avaliação capilaroscópica.

(64%), existindo oito doentes com alterações inespecíficas. Dos 39 doentes com fenómeno de Raynaud isolado, 38% apresentava alterações no exame compatíveis com etiologia secundária.

A investigação laboratorial prévia com pedido de anticorpos antinucleares (ANA) encontrava-se disponível previamente ao exame capilaroscópico em 70 doentes (69%), sendo positivo em 57 destes doentes (81%). Destes 57 com ANA positivo, 41 (72%) apresentaram alterações capilaroscópicas compatíveis com fenómeno de Raynaud secundário, 11 (19%) com fenómeno de Raynaud primário e cinco (9%) alterações inespecíficas (Tabela 3).

Na avaliação sistemática da rede capilar dos 101 doentes salienta-se nesta amostra o predomínio de rede capilar com organização preservada (87%), número de capilares por campo mantido (73%) e predomínio de padrão com distorções significativas (55%). Destas, salienta-se identificação de padrão tortuoso em 26 doentes, 20 com capilares ramificados e

Tabela 3: Investigação laboratorial prévias e resultados da videocapilaroscopia

Características	Número de doentes
ANA solicitado	70
ANA positivo	57
FR secundário	41
FR primário	11
Alterações inespecíficas	5

seis tipo meandro. A morfologia capilar encontrava-se alterada em 70% dos casos, salientando-se 71 doentes com dilatação capilar e 24 com megacapilares visíveis.

A presença de megacapilares foi descrita em doentes com exame globalmente sugestivo de fenómeno de Raynaud secundário, seis em doentes com patologia conhecida do espectro da esclerodermia, sete doentes com fenómeno de Raynaud isolado como motivo de referenciação e um doente com doença indiferenciada do tecido conjuntivo, com evolução para padrão esclerodérmico. O número reduzido desta amostra não permite identificar associação laboratorial significativa com a probabilidade de identificar megacapilares, salientando-se, contudo, e como esperado 63% dos doentes com megacapilares com ANA positivo, quatro com anticentrómero positivo e três com anti-SSA positivo.

A visualização de plexo venoso foi possível em 84% dos doentes, com focos de circulação colateral em 60%. Houve de igual modo um predomínio de edema intersticial ligeiro nesta amostra, descrito em 60% das avaliações.

No que se refere ao padrão capilaroscópico identificado, segundo a classificação de M. Cutolo, foi possível identificar alterações compatíveis com padrão esclerodérmico em 14 doentes, seis com padrão precoce, sete com padrão ativo e um com padrão tardio.⁴ Destes 14 doentes, salientando-se cinco doentes com fenómeno de Raynaud isolado, sete com patologia do espectro da esclerodermia (quatro com atingimento essencialmente cutâneo e três sistémico). Do ponto de vista laboratorial, 72% apresentava ANA positivo, 14% negativo e 14% indeterminado à data do exame. Dos doentes, 21% apresentavam anti-centrómero positivo, maioritariamente em doentes com esclerodermia e fenómeno de Raynaud conhecido como motivo de referenciação.

Discussão

A utilidade da vídeocapilaroscopia periungueal estende-se para além da avaliação em tempo real da microcirculação periungueal, permitindo de igual modo acompanhar evolutivamente cada doente e estabelecer padrões de alterações. Em 2000, Maurizio Cutolo descreveu o “padrão esclerodérmico”, sendo atualmente o mesmo amplamente reconhecido entre os pares na avaliação de um doente com esclerose sistémica. Este padrão inclui 3 fases:⁴

a) padrão esclerodérmico precoce - raras dilatações capilares/megacapilares, raras hemorragias, distribuição capilar globalmente preservada, sem evidência de diminuição do número de capilares por campo;

b) padrão esclerodérmico ativo - megacapilares e hemorragias frequentes, com perda moderada de número de capilares por campo, desorganização estrutural ligeira, podendo existir raros capilares ramificados;

c) padrão esclerodérmico tardio - raros megacapilares e hemorragias (ou ausência), dilatação irregular dos capilares com perda acentuada do número de capilares por campo,

inclusive com áreas avasculares, desorganização da rede capilar e capilares ramificados.

Os dados acima descritos, embora numa amostra ainda pequena, permitem reforçar a utilidade da vídeocapilaroscopia periungueal na avaliação inicial dos doentes com suspeita de disfunção da microcirculação, especialmente no contexto de patologia autoimune. Este exame na ausência de alterações e com ANA negativo tem um elevado valor preditivo negativo de evolução para patologias do espectro da esclerose sistémica.¹ Assim, e recordando que a idade de aparecimento de fenómeno de Raynaud primário é tipicamente inferior à do fenómeno de Raynaud secundário, pode a avaliação precoce ser tranquilizadora para o indivíduo adulto jovem com fenómeno de Raynaud isolado, para a sua família e para o médico assistente. A identificação precoce dos indivíduos com maior risco de progressão para doença autoimune, especialmente no caso de indivíduos com fenómeno de Raynaud isolado, permitirá otimizar o seu acompanhamento, nomeadamente com vigilância regular em consulta externa, facilidade de acesso à equipa médica assistente para deteção precoce de novos sintomas e avaliação laboratorial regular. Esta importância fica demonstrada nesta amostra com a identificação de oito doentes com fenómeno de Raynaud isolado, cujo exame se revelou compatível com etiologia secundária e documentando-se a presença de megacapilares.

Nesta amostra salienta-se o predomínio de indivíduos do sexo feminino (85%), o que vai ao encontro à maior prevalência de fenómeno de Raynaud reconhecida nesta população (3%-20% vs 3%-14%).⁵ No fenómeno de Raynaud as alterações dos capilares ungueais e os auto-anticorpos foram associados a um aumento de mortalidade nas mulheres, mas não nos homens.⁶

Admite-se que o facto de o exame decorrer numa unidade hospitalar e após referenciação por colegas com acompanhamento regular de doentes com patologia autoimune, leve ao enviesamento da prevalência de fenómeno de Raynaud secundário, que correspondeu a 64% nesta amostra. Este predomínio de doentes com Fenómeno de Raynaud secundário é semelhante ao previamente descrito numa casuística de um Serviço de Medicina Interna nacional e publicada na Revista Portuguesa de Medicina Interna, onde se salientava 67,4% de doentes com fenómeno de Raynaud secundário.⁷

É de igual modo de destacar a prevalência elevada de ANA positivo nesta amostra de doentes, cerca de 1/5 dos quais com exame capilaroscópico compatível com fenómeno de Raynaud primário. A literatura reconhece o potencial evolutivo do fenómeno de Raynaud, tendo sido publicada uma meta-análise com 640 doentes com presumível diagnóstico de fenómeno de Raynaud primário, dos quais 13% desenvolveram doença autoimune nos anos subsequentes.⁸ Isto reforça a necessidade de manter a vigilância destes doentes, especialmente na presença de ANA positivo

na avaliação inicial, face ao maior potencial evolutivo dos mesmos.

Encontram-se atualmente em reavaliação alguns dos casos acima descritos, pretendendo-se descrever as suas características evolutivas em trabalhos futuros.

Conclusão

O fenómeno de Raynaud é uma manifestação frequente na população, sendo importante a identificação precoce do fenómeno de Raynaud secundário. A vídeocapilaroscopia periungueal é um método acessível e de baixo custo, que contribui conjuntamente com a avaliação laboratorial para a identificação precoce dos indivíduos com fenómeno de Raynaud secundário, podendo assim afetar positivamente o acompanhamento dos mesmos.

De salientar a importância do controlo evolutivo nos indivíduos sem doença bem definida à luz dos critérios de classificação atuais. A literatura admite que 15%-20% destes doentes, na presença de auto-anticorpos e/ou alterações capilares na avaliação inicial, acabem por ter progressão de doença no prazo de 2 anos.² A larga maioria dos indivíduos “controlo saudáveis” e com fenómeno de Raynaud primário conhecido apresentam características capilaroscópicas estáveis ao longo do controlo evolutivo, ao contrário dos doentes com fenómeno de Raynaud secundário a patologia do espectro da esclerose sistémica.³

O desenvolvimento futuro desta técnica poderá representar um preditor de progressão de doença, o que terá implicações no tratamento e seguimento de doentes com este tipo de patologias. ■

Responsabilidades Éticas

Conflitos de Interesse: Os autores declaram a inexistência de conflitos de interesse na realização do presente trabalho.

Fontes de Financiamento: Não existiram fontes externas de financiamento para a realização deste artigo.

Confidencialidade dos Dados: Os autores declaram ter seguido os protocolos da sua instituição acerca da publicação dos dados de doentes.

Proteção de Pessoas e Animais: Os autores declaram que os procedimentos seguidos estavam de acordo com os regulamentos estabelecidos pelos responsáveis da Comissão de Investigação Clínica e Ética e de acordo com a Declaração de Helsínquia da Associação Médica Mundial.

Proveniência e Revisão por Pares: Não comissionado; revisão externa por pares.

Ethical Disclosures

Conflicts of interest: The authors have no conflicts of interest to declare.

Financing Support: This work has not received any contribution, grant or scholarship

Confidentiality of Data: The authors declare that they have followed the protocols of their work center on the publication of data from patients.

Protection of Human and Animal Subjects: The authors declare that the procedures followed were in accordance with the regulations of the relevant clinical research ethics committee and with those of the Code of Ethics of the World Medical Association (Declaration of Helsinki).

Provenance and Peer Review: Not commissioned; externally peer reviewed.

© Autor (es) (ou seu (s) empregador (es)) e Revista SPMI 2021. Reutilização permitida de acordo com CC BY-NC. Nenhuma reutilização comercial.

© Author(s) (or their employer(s)) and SPMI Journal 2021. Re-use permitted under CC BY-NC. No commercial re-use.

Correspondence / Correspondência:

Margarida Nascimento – margarida.leitao.nascimento@gmail.com

Serviço de Medicina Interna, Hospital da Luz Lisboa, Portugal

Av. Lusíada 100, 1500-650 Lisboa

Received/Recebido: 02/02/2021

Accepted/Aceite: 29/04/2021

Publicado / Published: 21 de setembro de 2021

REFERÊNCIAS

1. Cutolo M, Smith V. State of the art on nailfold capillaroscopy: a reliable diagnostic tool and putative biomarker in rheumatology? *Rheumatology*. 2013;52:1933-40. doi: 10.1093/rheumatology/ket153.
2. Cutolo M, Grassi W, Matucci Cerinic M. Raynaud's phenomenon and the role of capillaroscopy. *Arthritis Rheum*. 2003;48:3023-30. doi: 10.1002/art.11310.
3. Cutolo M, Sulli A, Secchi ME, Paolino S, Pizzorni C. Nailfold capillaroscopy is useful for the diagnosis and follow-up of autoimmune rheumatic diseases. A future tool for the analysis of microvascular heart involvement? *Rheumatology*. 2006;45:iv43-6. doi: 10.1093/rheumatology/ke1310.
4. Cutolo M, Sulli A, Pizzorni C, Accardo S. Nailfold videocapillaroscopy assessment of microvascular damage in systemic sclerosis. *J Rheumatol*. 2000;27:155-60.
5. Denton CP. Clinical manifestations and diagnosis of the Raynaud phenomenon. *UpToDate*. Waltham; 2018. [Acedido a 06/11/2020]. Disponível em: <https://www.uptodate.com/contents/clinical-manifestations-and-diagnosis-of-raynaud-phenomenon>
6. Mueller M, Gschwandtner ME, Gamper J, Giurgea GA, Charwat-Resl S, Kiener HP, et al. Relation of Nailfold Capillaries and Autoantibodies to Mortality in Patients With Raynaud Phenomenon. *Circulation*. 2016;133:509-17. doi: 10.1161/CIRCULATIONAHA.115.017816.
7. Silva J, Monteiro P, Fernandes R, Malheiro J, Silva C, Ferreira P, et al. A Capilaroscopia na Avaliação de Doenças Autoimunes / Nailfold Capillaroscopy in the Evaluation of Autoimmune Diseases. *Rev Soc Port Med Interna*. 2017;24:285-9. doi: 10.24950/rspm/037/17/2017.
8. Spencer-Green G. Outcomes in primary Raynaud phenomenon: a meta-analysis of the frequency, rates, and predictors of transition to secondary diseases. *Arch Intern Med*. 1998;158:595-600. doi: 10.1001/archinte.158.6.595.