

Avaliação e Abordagem do Doente com Hemorragia Intracerebral Espontânea: Artigo de Revisão

Assessment and Medical Intervention of the Patient with Spontaneous Intracerebral Hemorrhage: Review Article

João Tavares (<https://orcid.org/0000-0002-5207-9561>), Patrícia Carneiro (<https://orcid.org/0000-0003-3820-3439>), Mário Parreira, Ermelinda Pedroso

Resumo:

A hemorragia intracraniana espontânea afeta anualmente mais de 1 milhão de pessoas, representando 9% a 27% do total de acidentes vasculares cerebrais a nível mundial, e apresenta uma elevada taxa de mortalidade e morbilidade. Tratando-se de uma emergência médica, o rápido diagnóstico e instituição de medidas terapêuticas com impacto reconhecido na mortalidade e morbilidade é fundamental. Este artigo pretende, à luz das recomendações mais recentes e dados mais relevantes publicados na literatura, rever a abordagem diagnóstica e terapêutica médica dos doentes com hemorragia intracraniana espontânea. Após o rápido diagnóstico, a utilização de escalas de gravidade é fundamental para a estratificação do risco e definição da estratégia terapêutica mais adequada, seja a nível de terapêutica médica, como da eventual indicação cirúrgica emergente. As intervenções médicas na hemorragia intracraniana podem dividir-se em primárias e secundárias, consoante o *timing* da sua instituição. As primárias assentam no controlo rápido e agressivo da tensão arterial, correção da coagulopatia e avaliação/intervenção neurocirúrgica. As intervenções secundárias incluem o controlo da temperatura corporal, manutenção da normoglicemia, monitorização hemodinâmica, do estado de consciência e da pressão intracraniana. Concomitantemente com a abordagem terapêutica, devem ser iniciadas diligências no sentido de orientar o doente para o local mais adequado à gravidade do seu quadro, já que atrasos nesta definição estão associados a pior prognóstico clínico. Assim com este artigo pretende criar-se uma ferramenta auxiliar na otimização da prestação de cuidados aos doentes admitidos com hemorragia intracraniana.

Palavras-chave: Acidente Vascular Cerebral; Hemorragias Intracranianas; Hipertensão Intracraniana; Pressão Intracraniana.

Abstract:

Intracranial hemorrhage affects over one million people

worldwide, representing up to 27% of the total number of strokes. It has a high morbidity and mortality rates. Being a medical emergency, a swift diagnosis and rapid institution of prognostic changing measures is of the utmost importance. This article aims at reviewing the most recent guidelines and more relevant data published in order to define the diagnostic and therapeutic approach of intracranial hemorrhage. After a quick diagnosis, the application of severity scales is crucial to the stratification of the risk and in the definition of the most suitable therapeutic strategy, including medical and surgical measures. Medical interventions can be divided as primary and secondary. Primary measures include aggressive control of the blood pressure, reversal of anti-coagulation and rapid evaluation for the need of surgical intervention. Secondary measures include body temperature control, normoglycemia and hemodynamic, mental status and intracranial pressure monitoring. Simultaneously with the therapeutic approach, diligences must be initiated to ensure the transference of the patient to the right level of care, since delaying this step is associated with worse prognosis. This article intends to create an auxiliary tool in giving the best possible care to the patients with intracranial hemorrhage.

Keywords: Intracranial Hemorrhages; Intracranial Hypertension; Intracranial Pressure; Stroke.

Introdução

As hemorragias intracerebrais (HIC) podem ser classificadas como primárias e secundárias. As HIC primárias, ou espontâneas, representam 70%-80% do total e ocorrem na ausência de trauma, malformações arteriais ou venosas ou cirurgias, estando associadas à rutura de pequenos vasos danificados pela hipertensão arterial (HTA) crónica não controlada ou, nos doentes mais idosos, pela angiopatia amiloide.¹ Estas podem ainda ser classificadas como lobares (geralmente associadas à angiopatia amiloide) e não-lobares, e ainda como supra e infratentoriais.² As hemorragias não lobares, ou profundas, estão associadas à HTA crónica não controlada e afetam geralmente as pequenas artérias perfurantes dos gânglios da base, tálamo, protuberância e cerebelo, levando a hemorragias profundas e com frequente dissecação para o espaço intraventricular. As HIC secundárias estão associadas a diversas

patologias congênitas e adquiridas, como as malformações vasculares, tumores, distúrbios da coagulação, vasculites com envolvimento cerebral e trombose venosa cerebral.¹

A HIC afeta anualmente mais de 1 milhão de pessoas a nível mundial, representando 9% a 27% do total de acidentes vasculares cerebrais (AVCs) e é o evento vascular cerebral com maior taxa de mortalidade e morbidade.^{1,3,4} Esta patologia deve ser encarada como um evento agudo parcialmente reversível. Embora exista uma agressão inicial que é irreversível, o efeito de massa e edema gerados pelo hematoma contribuem de forma importante para os défices observados e para uma lesão secundária que pode ser reduzida, em grande parte, pela instituição de medidas médicas imediatas, com comprovadas implicações no prognóstico vital e funcional do doente.

A HTA é o fator de risco mais importante na HIC espontânea, sendo o fator desencadeante em cerca de 60% dos casos.^{1,5,6} Existem, no entanto, outras etiologias da HIC cuja incidência varia com a idade. Nos jovens, as etiologias mais frequentes são as malformações vasculares, os aneurismas e o abuso de drogas quando associados a vasculites, HTA ou aneurismas micóticos. Nos idosos, a HTA, angiopatia amiloide, tumores, vasculopatia e coagulopatia são as patologias mais frequentemente associadas a estes eventos. Estudos recentes identificaram uma mortalidade de 40% no 1º mês após a HIC, que sobe para 54% no primeiro ano, o que demonstra a importância de uma atuação precoce com otimização dos cuidados médicos como principal prioridade.^{3,7-9}

A abordagem neurocirúrgica desta patologia tem de ser enquadrada numa abordagem mais global. Apenas em casos de hidrocefalia aguda ou de compressão do tronco cerebral, como pode acontecer nos hematomas da fossa posterior, se impõe uma ação imediata por parte do neurocirurgião. Em todos os casos devem estar garantidos todos os cuidados médicos antes de ser considerada a cirurgia. Assim, este trabalho de revisão propõe-se a apresentar os dados mais atuais no que toca à abordagem desta patologia, propondo também um algoritmo de tratamento médico, à luz das recomendações das sociedades de maior relevo na área – European Stroke Organisation, Neurocritical Care Society e American Heart Association/American Stroke Association (AHA/ASA).

No restante documento, a sigla HIC passará a referir-se à hemorragia intracerebral primária ou espontânea.

Avaliação Inicial e Diagnóstico

Tratando-se de uma emergência médica, a suspeita clínica deve levar ao rápido diagnóstico e instituição de medidas terapêuticas com impacto reconhecido na mortalidade e morbidade, uma vez que a deterioração clínica é comum nas primeiras horas após o início da hemorragia.^{1,9} Os estudos mostram que mais de 20% dos doentes sofrem uma deterioração do estado de consciência (de 2 ou mais pontos na *Glasgow Coma Scale* (GCS)) desde a avaliação pré-hospitalar inicial, até à avaliação inicial no Serviço de Urgência (SU) e que 15%-23% dos

doentes mantém uma deterioração clínica continuada ao longo das primeiras horas após a admissão hospitalar.^{1,9,10} Assim, é referida na literatura a “golden hour”, a hora em que deve ser realizado o conjunto seguinte de intervenções⁶:

1. Estabilização clínica e avaliação constante do *airway, breathing, circulation* (ABC);
2. Rápido e correto diagnóstico através de exame de imagem, nomeadamente tomografia computadorizada cranioencefálica (TC-CE);
3. Avaliação concisa do estado clínico do doente e das características da HIC;
4. Avaliação direcionada a alterações potencialmente corrigíveis, nomeadamente:
 - a. Controlo agressivo da tensão arterial (TA);
 - b. Correção de possíveis alterações da coagulação;
 - c. Necessidade de intervenção cirúrgica precoce.
5. Antecipar necessidades específicas de cada doente:
 - a. Terapêuticas específicas para a causa da HIC;
 - b. Fatores de risco para a deterioração rápida e expansão do hematoma;
 - c. Necessidade de neuromonitorização, nomeadamente da pressão intracraniana (PIC);
 - d. Tipo de vigilância necessária.

As recomendações da Neurocritical Care Society, sugerem uma lista de itens que devem ser realizados/cumpridos durante a primeira hora, no doente com HIC (Fig. 1).⁶

Checklist da HIC para a primeira hora
<input type="checkbox"/> Hemograma completo com plaquetas
<input type="checkbox"/> Exame de imagem: localização, dimensões, presença de inundação ventricular
<input type="checkbox"/> Escala de Coma de Glasgow
<input type="checkbox"/> Score ICH
<input type="checkbox"/> Intervenções
<input type="checkbox"/> Reversão da coagulopatia (INR < 1,4)
<input type="checkbox"/> Controlo da TA (TA sistólica < 140-180 mmHg)
<input type="checkbox"/> Drenagem do hematoma (em caso de indicação clínica)
<input type="checkbox"/> Assegurar via aérea, se necessário com ventilação mecânica

Figura 1: Checklist da HIC para a primeira hora após admissão hospitalar.

Adaptada de Hemphill III JC, et al. Emergency Neurological Life Support: Intracerebral Hemorrhage Neurocrit Care. 2017;27:89-101.⁶

Deve ser colocada a hipótese de HIC em qualquer doente com défices neurológicos focais de início súbito, cefaleia intensa, vômitos, elevação da TA sistólica ou alteração do estado de consciência.^{1,11} Independentemente da causa ser isquémica ou hemorrágica, a abordagem inicial no pré-hospitalar ou no SU é semelhante, sendo os exames de imagem fundamentais para o diagnóstico mais preciso.

PRÉ-HOSPITALAR

A abordagem no pré-hospitalar deve ser também ela focada no ABC, com suporte ventilatório e cardiovascular conforme

História Clínica	Comentário
Tempo de início dos sintomas <ul style="list-style-type: none"> • Hora a que foi visto bem pela última vez Sintomas iniciais e progressão Fatores de risco para doença vascular Terapêutica de ambulatório História recente de trauma/cirurgia Demência Consumos (álcool, drogas ilícitas) História de convulsões História de doença hepática Cancro e doenças hematológicas	HTA, Diabetes, tabagismo, AVC ACO, antiagregantes, anti-HTA, outros Endartrectomia/Stent carotídeo Associada a angiopatia amiloide Cocaína, drogas simpaticomiméticas Associada a coagulopatia Associada a coagulopatia
Exame Físico	
Sinais vitais Foco na parte cardiovascular, respiratória, abdominal e extremidades; Trauma craniano Exame neurológico	Determinação da ECG, NIHSS
Exames laboratoriais	Tempo
Hemograma completo, ionograma e função renal Provas de coagulação (TP, INR e aPTT) Glicemia Biomarcadores cardíacos (Troponina) Tóxicos (Cocaína, drogas simpaticomiméticas) Urina II e Urocultura; Teste de gravidez	HIC relacionadas com varfarina estão associadas à expansão e pior prognóstico Hiperglicemia está associada a pior prognóstico Elevação associada a pior prognóstico Associadas à HIC
Outros Exames	
Neuroimagem ECG	TC-CE, RM; considerar angio-TC Excluir isquémia ativa ou prévia

Figura 2: Componentes da história clínica, exame físico e exames complementares de diagnóstico nos doentes com suspeita e/ou diagnóstico de HIC.

Adaptada de Hemphill JC III, et al. Guidelines for the management of spontaneous intracerebral hemorrhage: a guideline for healthcare professionals from the American Heart Association/ American Stroke Association. Stroke. 2015;46:2032-60.⁹

necessário, colheita de uma anamnese sumária – tempo de início dos sintomas, antecedentes pessoais, medicação utilizada, nomeadamente utilização de anticoagulantes/antiagregantes e uso de substâncias ilícitas e o rápido transporte para uma unidade hospitalar capaz de avaliar e orientar o doente, idealmente com contacto prévio de forma a agilizar a orientação do doente à chegada ao hospital, minimizando os tempos de atuação.^{6,9}

SERVIÇO DE URGÊNCIA

Segundo as recomendações, todos os Serviços de Urgência/Hospitais devem estar preparados para tratar os doentes com HIC confirmada ou para os transferir rapidamente para um Hospital de referência com essa capacidade.

Os elementos essenciais da avaliação de um doente em termos de história clínica, exame físico e exames complementares de diagnóstico estão espelhados na Fig. 2.⁹

A avaliação do doente é obtida pela realização do exame neurológico juntamente com a aplicação de escalas de gravidade como a GCS, a *National Institutes of Health Stroke Scale* (NIHSS) *score* *oscore* HIC (sHIC). O sHIC é, atualmente, a escala de gravidade mais comumente utilizada na classificação de doentes com HIC, combinando dados demográficos, condição clínica e exames de neuroimagem (Fig. 3). Estes core

é mais uma ferramenta de avaliação, não sendo recomendada a sua utilização como forma de triagem de doentes com prognóstico vital mais reservado ou como justificação para limitação terapêutica.¹² Após o diagnóstico, a transferência

Componente	Pontuação sHIC
Escala de Coma de Glasgow <ul style="list-style-type: none"> 3-4 5-12 13-15 	2 1 0
Volume da hemorragia (cc) <ul style="list-style-type: none"> ≥ 30 cc < 30 cc 	1 0
Hemorragia ventricular <ul style="list-style-type: none"> Sim Não 	1 0
Origem infratentorial da HIC <ul style="list-style-type: none"> Sim Não 	1 0
Idade <ul style="list-style-type: none"> ≥ 80 anos < 80 anos 	1 0
Pontuação total	0-6

Figura 3: Componentes do score HIC e a respetiva pontuação.

do doente com HIC para uma unidade com nível de vigilância adequado à gravidade do quadro – Unidades de AVC, de Cuidados Intermédios ou Intensivos – deve ser agilizada com a maior brevidade possível.^{3,6}

NEUROIMAGEM

Em situações de início súbito de défices neurológicos focais, a etiologia vascular é presumida até ser descartada. Não existe um conjunto de sinais/sintomas que permita distinguir a etiologia isquémica da hemorrágica com precisão, embora sintomas como os vômitos, TA sistólica > 220 mmHg, cefaleia intensa, alteração do estado de consciência ou agravamento progressivo dos défices ao longo de minutos ou horas, são mais sugestivos de HIC. Desde modo, é mandatória a realização de um exame de imagem que permita definir rapidamente a etiologia.⁶ Tanto a TC, como a ressonância magnética (RM) são eficazes nesta distinção. Dada a maior acessibilidade e elevada sensibilidade na deteção de hemorragia intracerebral, a TC cranioencefálica (TC-CE) é, atualmente, considerada como o *gold standard* do diagnóstico de HIC, apesar de a RM apresentar uma sensibilidade semelhante à da TC.^{1,13,14}

Embora a localização do hematoma seja importante, como mostra o sHIC, o volume do hematoma é um maior preditor do *outcome*. A utilização da fórmula ABC/21 é uma forma razoável de fazer esta estimativa: deve ser selecionado o corte axial com a maior extensão de hematoma, de forma a obter o maior diâmetro do hematoma (A); no mesmo corte axial, perpendicular a (A), é medido o maior diâmetro da hemorragia (B); finalmente, são contabilizados o número de cortes em que o hematoma está presente e este número é multiplicado pela espessura em centímetros dos cortes axiais, de forma a obter (C). Se num determinado corte, a área de hematoma corresponder entre 25-75% da área de referência (onde foram determinados A e B), este corresponde a meio corte e se a área de hematoma for <25% da área de referência, este corte não é contabilizado.^{6,15,16}

O agravamento neurológico nas primeiras horas é comum, e em grande parte relacionado com o aumento das dimensões do hematoma devido a hemorragia ativa, estando associado a pior prognóstico funcional e aumento da mortalidade. Diversos estudos sugerem que a realização de contraste endovenoso (EV) durante a TC inicial pode identificar extravasamento do mesmo no interior do hematoma e que a presença deste sinal –*spot sign*– é um grande preditor de crescimento do hematoma.^{6,17}

Assim, as recomendações mais recentes sugerem que o protocolo de TC na HIC inclua o TC-CE sem contraste inicial, seguida de TC-CE com angiografia de forma a detetar este *spot sign*, bem como eventuais malformações vasculares.⁶

Tratamento Médico Primário da Hemorragia Intracerebral

As intervenções médicas na HIC podem dividir-se em primárias e secundárias, dependendo do tempo da sua instituição. Em termos de intervenções primárias, as recomendações

mais recentes definem 3 pilares – controlo rigoroso da TA, correção da coagulopatia, avaliação e rápida intervenção neurocirúrgica no sentido de drenagem do hematoma, caso indicado.⁶

CONTROLO DA TENSÃO ARTERIAL

Elevação da TA é extremamente frequente na HIC. Este aumento da TA está associado à expansão do hematoma, mas também a um aumento da PIC com agravamento do edema cerebral e a um pior *outcome* funcional. Por outro lado, a diminuição abrupta da TA pode estar associada a aumento da isquémia nas áreas peri-hematoma, pela diminuição da perfusão, embora estas suposições não tenham sido observadas nos estudos mais recentes.^{1,6,18-20}

As recomendações mais recentes são a favor da redução da TA sistólica para <140 mmHg. Estas recomendações têm como base 3 estudos – INTERACT, INTERACT2 E ATACH.^{3,21-24} Posteriormente à publicação das mesmas, foram publicados os resultados do estudo ATACH2,²⁵ que mostrou não haver diferenças em termos de *outcome* quando comparados os dois grupos, um com TA sistólica <140 mmHg e outro com TA sistólica <180 mmHg. Deste modo, segundo as recomendações da Neurocritical Care Society (de 2017) é razoável o objetivo de TA sistólicas entre os 140-180 mmHg.⁶ Para TA sistólicas >220 mmHg, o ideal de TA é menos claro, mas a redução rápida com labetalol, associada a monitorização frequente, é uma estratégia razoável.¹

O labetalol é um fármaco com efeito de ação rápido com antagonismo alfa e beta adrenérgico. As doses iniciais devem ser entre 5-20 mg ou 0,25-0,5 mg/kg a cada 15 minutos, seguidos de infusão de 2-4 mg/min até ser atingido o valor alvo de TA e manutenção entre 5-20 mg/hora, numa dose máxima de 300 mg/dia em algumas recomendações. Dada a ausência de antagonistas dos canais de cálcio como a nircadipina ou a clevedipina, não disponíveis em Portugal, está recomendado, como 2ª linha e apenas nos casos em que o labetalol na dose máxima de 300 mg/dia não é suficiente, a utilização de nitroprussiato. O nitroprussiato causa vasodilatação cerebral, alterações na autorregulação cerebral e elevação da PIC, pelo que apenas deve ser utilizado após a titulação máxima do labetalol e nunca de forma isolada, dado os seus efeitos potencialmente deletérios. Doses entre 0,25-10 µg/kg estão preconizadas.⁶ Em Portugal existe ainda o urapidilo, um bloqueador α 1-adrenérgico com formulação endovenosa e utilizado em contexto de crise hipertensiva, que pode constituir uma alternativa ao labetalol e nitroprussiato.

REVERSÃO DA COAGULOPATIA

Alterações da coagulação são uma das potenciais causas de HIC, com relevância crescente com o envelhecimento da população e aumento da utilização de anticoagulantes orais (ACO) ou antiagregantes plaquetários (AAP).⁶ Para além de causa precipitante de HIC, os anticoagulantes/antiagregantes são um fator de risco para a expansão do hematoma. Os

números mais recentes publicados na literatura apontam para que 12%-20% dos doentes com HIC estejam sob terapêutica com ACO, sendo os antagonistas da vitamina K (AVK), como a varfarina, os mais frequentes, embora com taxas crescentes de utilização dos novos ACO (NOACs).^{1,9} Os grandes estudos por trás dos NOACs, nomeadamente ROCKET AF para o rivaroxabano,²⁶ RE-LY para o dabigatran,²⁷ ARISTOTLE para o apixabano²⁸ e ENGAGE AF-TIMI 48 para o edoxabano,²⁹ todos mostraram superioridade no que diz respeito ao risco de HIC.

No que diz respeito à reversão da coagulopatia associada aos AVK as recomendações internacionais mais recentes dizem que em todos os doentes com INR > 1,4 deve ser administrada terapêutica capaz de reverter rapidamente esta anticoagulação para valores de INR < 1,4.^{1,6,9} A administração de vitamina K por si só é insuficiente para uma reversão rápida e eficaz nas primeiras horas, uma vez que a sua ação começa cerca de duas horas após a administração e atinge o pico apenas às 24 horas, em doentes sem alterações hepáticas relevantes. Mesmo assim, todas as recomendações preconizam a administração desta em doses entre 5-10 mg EV como parte da terapêutica de reversão da coagulopatia associada aos AVK.³ A reversão da coagulopatia em poucos minutos é fundamental e tem impacto na sobrevida e *outcome* funcional dos doentes, pelo que, para além da vitamina K, está indicada a utilização de concentrado protrombinico (CPT) ou plasma fresco congelado (PFC).⁹ O CPT contém elevadas concentrações de fatores II, VII, IX e X, e é capaz de reverter totalmente o efeito dos AVK em poucos minutos, tal como acontece com o PFC, que contém os fatores I (fibrinogénio), II, V, VII, IX, X, XI e XIII e antitrombina. As recomendações atuais defendem a utilização de CPT em primeira linha, com a utilização de PFC apenas em situações em que o primeiro não está disponível.^{1,30} Esta preferência prende-se com o facto de que, para atingir a rápida reversão da coagulopatia associada aos AVK são necessários grandes volumes de PFC, com risco importante de hipervolemia e edema pulmonar bem como o atraso na administração associado à tipagem. Não estando propriamente definido nas recomendações, doses de CPT de 25-50 UI/kg e de PFC 10-20 mL/kg são razoáveis, devendo haver ajuste consoante o valor de INR. Esta terapêutica deve ser realizada com o apoio de especialistas de Imunohemoterapia.

Em relação aos doentes sob terapêutica com AAP, o estudo PATCH, um ensaio clínico que estudou a transfusão de plaquetas em doentes com HIC sob terapêutica antiagregante durante pelo menos 1 semana após o evento, não mostrou benefício em termos de *outcome* e esteve associado a um risco aumentado de morte e ocorrência de eventos adversos. Deste modo, as recomendações mais recentes não preconizam a transfusão de plaquetas na maior parte dos casos de HIC em doentes sob antiagregação.^{6,30,31}

Tal como já referido, os NOACs são cada vez mais uma realidade, embora existam ainda poucos estudos no que diz respeito especificamente à HIC. Apesar de os grandes

estudos dos NOACs mostrarem que a taxa de HIC é inferior à da varfarina, a reversão rápida do efeito desta última é possível e tem impacto na mortalidade. Os estudos mais recentes mostram uma incidência anual de hemorragia *major* na ordem dos 3%-4%, sendo que a HIC representa 13% (8%-16%) do total de hemorragias. Apesar de representar apenas cerca de 1/8 do total de hemorragias causadas por NOACs, a mortalidade associada representa quase metade do total de mortes relacionadas com os NOACs.^{32,33}

No que diz respeito ao inibidor direto da trombina (dabigatran), existe o idarucizumab, um anticorpo monoclonal que se liga com maior afinidade ao local de ligação do dabigatran na trombina. Este é atualmente recomendado como estratégia inicial de reversão da coagulopatia associada ao dabigatran. Segundo o estudo RE-VERSE AD, mais de 99% dos doentes obtiveram uma reversão completa da coagulopatia, com esta a iniciar-se apenas alguns minutos após a administração. A dose recomendada pelo fabricante é de 5 g, dividido em duas administrações EV que devem ser realizadas com 15 minutos de intervalo.³⁴ Alguns estudos mostram que, após 12-24 horas da administração do idarucizumab, podem reaparecer os efeitos anticoagulantes do dabigatran. Este facto deve-se a uma redistribuição da molécula dos tecidos para o plasma e, nesse caso, pode ser necessária nova administração do antídoto. A administração de carvão ativado na dose de 50 mg está indicada nas situações em que a última administração de dabigatran tenha ocorrido há menos de 2 horas.⁶

No que diz respeito aos inibidores do fator Xa (rivaroxabano, apixabano e edoxabano), existe o andexanet alfa, uma molécula de fator Xa recombinante que mostrou ser eficaz na reversão da inibição do fator Xa, estando já aprovado pela European Medicines Agency. Um bolus inicial seguido de infusão durante 2 horas mostrou reduzir a atividade anti-fator Xa em doentes com hemorragia *major* associada a estes anticoagulantes.³⁵ Tal como acontece com os inibidores diretos da trombina, pensa-se que a utilização de CPT tenha uma eficácia limitada na reversão da coagulopatia associada ao apixabano e rivaroxabano.⁶ No caso da última ingestão ter ocorrido há menos de 2 horas, administração única de carvão ativado.¹

Em termos de outras formas de reversão descritas na literatura é particularmente importante destacar o papel da hemodiálise nas hemorragias associadas ao dabigatran, principalmente em situações de sobredosagem, e ainda o CPT ativado (CPTa) na reversão da coagulopatia associada aos inibidores do fator Xa e inibidores diretos da trombina apenas se o CPT não for eficaz.⁹ A dose preconizada nas recomendações mais recentes é de 50 UI/kg.

A reversão da coagulopatia associada à heparina não fracionada (HNF) é feita com o sulfato de protamina (SP) na dose de 1 mg por cada 100 UI de HNF administrada nas 2 horas anteriores, numa dose máxima de 50 mg.^{6,36} Dada a curta semi-vida da HNF, as recomendações não preconizam administração de SP se a última dose tiver sido administrada há mais

de 4 horas. No caso das heparinas de baixo peso molecular (HBPM) – enoxaparina, dalteparina, tinzaparina ou nadroparina, também está recomendada a administração de SP apenas em situações de administração terapêutica e não profilática, sendo que o seu efeito na reversão destas pode ser incompleto. No caso da enoxaparina, se a administração tiver ocorrido até 8 horas antes, deve ser administrado 1 mg de SP por cada mg de enoxaparina e se tiver sido administrada 8-12 horas antes, deve ser administrado 0,5 mg de SP por mg de enoxaparina. Em relação às restantes HBPM, deve ser administrado 1 mg de SP por cada 100 U anti-Xa, numa dose máxima de 50 mg, podendo ser repetida metade da dose inicial se mantiver hemorragia ativa ou em casos de insuficiência renal.¹

Finalmente, no que diz respeito à administração de fármacos trombolíticos, nomeadamente rTPA, não existe atualmente recomendação por parte das principais sociedades. No entanto, os estudos mais recentes mostram que a administração de 10 U de crioprecipitado, um preparado colhido a partir do PFC e rico em fator VIII e fibrinogénio, pode ser considerado na reversão da coagulopatia associada. Se o nível de fibrinogénio após a administração do crioprecipitado for inferior a 150 mg/dL, pode ser considerada nova administração. No caso de este não estar disponível ou estar contraindicado, um antifibrinolítico pode ser tentado, nomeadamente ácido tranexâmico na dose de 10-15 mg/kg EV ou ácido ϵ -aminocaprício 4-5 g EV.¹

Estas recomendações estão resumidas na Fig. 4.

Intervenções Médicas Secundárias e Vigilância ea HIC

As recomendações defendem que os doentes com HIC devem idealmente manter vigilância e tratamento em Unidade de Cuidados Intensivos (UCI), dado o risco de agravamento clínico por expansão do hematoma, hidrocefalia ou edema cerebral e incapacidade de proteger a via aérea. A admissão destes doentes em unidades de cuidados neurocríticos melhora o *outcome* quando comparado com admissão em outras unidades.^{6,9} Nos casos em que é necessária a transferência do doente para hospitais com esta valência, a mesma deve ser realizada de forma precoce.

Para além do controlo apertado da TA e a correção de coagulopatias, fazem também parte da abordagem terapêutica médica uma série de fatores que podem e devem ser pesquisados ativamente e corrigidos de forma precoce e rápida, nomeadamente a monitorização da glicémia, o controlo da temperatura corporal, a identificação e tratamento de crises convulsivas e estados de mal não epiléticos, a identificação de sinais/sintomas de hipertensão intracraniana e a minimização do risco de eventos tromboembólicos.⁶

HIPER/HIPOGLICEMIA

A hiperglicemia na admissão hospitalar dos doentes com HIC, está associada a um aumento do risco de morte e mau *outcome* funcional, independentemente de o doente

Anticoagulante	Protocolo de reversão
Antagonistas da Vitamina K	INR \geq 1,4: 10 mg de Vitamina K EV, mais CPT 2-50 UI/kg ou PFC 10-20 mL/kg
Inibidores diretos fator Xa	Andexanet alfa (regimes posológicos de acordo como tipo e dose do anticoagulante administrado) 50 g de carvão ativado (se ingestão < 2h) CPT 25-50 UI/kg ou CPTa 50 UI/kg
Inibidores diretos da trombina	Para o dabigatrano: 50 g de carvão ativado (se ingestão < 2h), e idarucizumab 5 g (dividido em 2 tomas de 2.5 mg separadas por 15 minutos) Considerar hemodiálise ou repetir idarucizumab se hemorragia refratária Para os restantes/sem Idarucizumab: 50 g de carvão ativado (se ingestão < 2h) CPT 25-50 UI/kg ou CPTa 50 UI/kg
Heparina não fraccionada	1 mg de sulfato de protamina por 100 UI de HNF administradas nas 2h anteriores (máx. 50 mg)
Heparina de baixo peso molecular	Enoxaparina: < 8h — 1 mg de SP/mg de enoxaparina 8-12h — 0,5 mg de SP/mg de enoxaparina 12h — não está recomendado (dose máxima 50 mg) Restantes heparinas 1 mg de SP por 100 UI anti-Xa (Dose máxima 50 mg)
Trombolíticos	Crioprecipitado 10 UI, ou Ácido tranexâmico na dose de 10-15 mg/kg EV ou Ácido c-aminocaprício 4-5 g EV

Figura 4: Resumo das recomendações para reversão da coagulopatia em doentes com HIC.

Adaptada de Frontera JA, *et al.* Guidelines for reversal of antithrombotics in intracranial hemorrhage: a statement for healthcare professionals from the Neurocritical Care Society and Society of Critical Care Medicine. *Neurocrit Care*.2016;24:6-46.³⁰

ser ou não diabético.^{1,37} Apesar de haver estudos que mostraram uma melhoria em termos de outcome com o controlo apertado da glicémia (80-110 mg/dL) através de perfusões de insulina, estudos mais recentes mostraram uma maior incidência de hipoglicémia cerebral nestes doentes, associada a uma maior taxa de mortalidade.^{9,38} As últimas recomendações não definem valores alvo de glicémia, mas são unânimes no que diz respeito à evicção da hiperglicemia e sobretudo da hipoglicemia, tentando manter ao máximo a normoglicemia, com alguns ensaios a definirem valores alvo entre 100-150 mg/dL.^{1,9,39}

HIPERTERMIA/FEBRE

Dados publicados na literatura mostraram que a hipertermia está associada a um pior *outcome*.^{3,40,41} A hipertermia mantida é um fator independente de mau prognóstico, principalmente nos doentes que sobrevivem após as primeiras 72 horas. Apesar destes resultados, os estudos mais recentes tanto com hipotermia terapêutica, como com normotermia não mostraram melhorias no prognóstico funcional nem na mortalidade.^{42,43} Assim, atualmente não existem recomendações taxativas, embora tanto as recomendações da AHA/ASA como da Neurocritical Care Society preconizem o controlo/tratamento da hipertermia.

PROFILAXIA DO TROMBOEMBOLISMO VENOSO (TEV)

Hoje em dia sabe-se que os doentes com HIC têm risco aumentado de TEV, com taxas de TVP sintomática que variam entre 1%-5% e de tromboembolismo pulmonar (TEP) entre 0,5%-2%, sendo que até metade das embolias pulmonares nestes doentes são fatais. É recomendado o início da tromboprolifaxia, através da utilização de sistemas de compressão pneumática intermitente, desde o dia da admissão.^{3,44,45} Apesar de poderem ser utilizadas em caso de indisponibilidade dos sistemas de compressão pneumática intermitente, as meias de compressão elásticas não ajudam a reduzir o risco de TVP.³

O início de profilaxia farmacológica com HBPM ou HNF, pode ser iniciada após 48 horas se documentada a estabilização do hematoma por neuroimagem. Em caso de TVP ou TEP, a anticoagulação terapêutica pode e deve ser equacionada, devendo ser tida em conta a estabilidade do hematoma, a causa da hemorragia e o tempo de apresentação. Em caso de contraindicação para a anticoagulação, deve ser considerada a colocação de filtro na veia cava inferior.^{1,9,46}

CRISE CONVULSIVA

Os doentes com HIC apresentam um risco aumentado de ocorrência de crises convulsivas, sendo de aproximadamente 16% na primeira semana, com a maioria dos casos a ocorrer na admissão ou nas primeiras horas.^{1,47,48} Em doentes comatosos, o risco de estado de mal não-convulsivo pode chegar aos 20%. O principal fator de

risco é a presença de hematoma lobar com envolvimento cortical.^{6,49}

Alguns estudos mostraram que a administração profilática de terapêutica anticonvulsivante reduz a ocorrência de crises convulsivas em doentes com HIC lobar. No entanto, dois estudos mais recentes, concluem que a administração profilática de anticonvulsivantes, principalmente de fenitoína, está associada a pior *outcome* funcional.^{50,51} Assim, as recomendações atuais não preconizam a utilização de anticonvulsivantes profiláticos.⁹ Por outro lado, a crise convulsiva deve ser tratada e a monitorização com eletroencefalograma (EEG) deve ser realizada em todos os doentes cuja alteração do estado de consciência não seja completamente explicada pela lesão.^{1,3,9,38}

ELEVAÇÃO DA PIC E MEDIDAS MÉDICAS DE CONTROLO

A hipertensão intracraniana (HTIC) aguda é definida como uma elevação da PIC >20 mmHg por mais de 5 minutos em doentes não estimulados.^{6,52} Nos doentes com HIC, esta ocorre geralmente no contexto de edema cerebral associado à lesão hemorrágica ou em doentes com hemorragia intraventricular, com risco aumentado de hidrocefalia. Independentemente da causa, a HTIC é uma emergência médica que requer rápido diagnóstico e instituição de terapêutica (médica ou cirúrgica), já que está associada a maior morbidade e mortalidade.⁵² As recomendações atuais derivam das realizadas para a lesão cerebral traumática⁵³ e preconizam a monitorização da PIC em doentes com GCS < 8, hematomas de grandes dimensões com sinais de efeito de massa e elevação da PIC e doentes com hidrocefalia. O alvo da PIC deve ser de <20 mmHg, com uma pressão de perfusão cerebral (PPC) entre 50-70 mmHg. A colocação de sensores de PIC, sejam eles intraparenquimatosos ou intraventriculares (em doentes com hidrocefalia aguda) permitem a monitorização constante e, no caso dos sensores intraventriculares, efetuar ainda a drenagem de líquido cefalorraquidiano de forma a resolver a hidrocefalia.^{6,9,52}

Em hospitais sem a especialidade de Neurocirurgia, a monitorização invasiva da PIC é impossível, pelo que se torna fundamental prestar atenção aos sinais clínicos de HTIC. Os mais comuns são o agravamento progressivo do estado de consciência, presença de défices neurológicos focais (mais associado à presença de herniação), anisocoria, pupilas médias e não reativas, respiração de Cheyne-Stokes, diabetes *insipidus*, náuseas/vómitos ou a tríade de Cushing (HTA, bradicardia e bradipneia) em situações mais tardias com afeção do tronco cerebral.

A abordagem desta condição faz-se através de medidas gerais, como a elevação da cabeceira a 30°, o posicionamento da cabeça na linha média sem desvios ou rotações, o preenchimento vascular e a evicção da hipertermia e da hiperglicemia. As medidas cirúrgicas, não serão abordadas pois excedem o objetivo deste protocolo.^{3,9}

Em doentes com alteração do estado de consciência, incapazes de proteger a via aérea ou com quadros de desorientação e agitação psicomotora, é necessária sedação para intubação orotraqueal e ventilação mecânica invasiva (VMI). A sedoanalgesia dos doentes é idealmente realizada com a combinação de um agente sedativo/hipnótico como o propofol ou midazolam, com um analgésico opióide, nomeadamente fentanilo ou remifentanilo.^{52,54}

A otimização da perfusão cerebral é outro aspeto importante da intervenção médica nestes doentes. Nos doentes hipotensos, pela autorregulação existente, a vasodilatação compensatória das arteríolas intracerebrais leva a um aumento do fluxo sanguíneo cerebral e consequente aumento da PIC. Neste caso, a utilização de terapêutica vasopressora (ex. noradrenalina), permite aumentar a TA média (TAm), com aumento da PPC e consequente vasoconstrição das arteríolas intracerebrais e diminuição da PIC. Por outro lado, os doentes com elevação da TAm (> 110 mmHg) e da PIC (>20 mmHg) podem ser candidatos a terapêutica vasodilatadora de curta ação, nomeadamente labetalol, de forma a neutralizar o efeito do aumento da PIC associado ao aumento da TAm. Esta regulação deve ser feita de forma muito cuidadosa, evitando fármacos como o nitroprussiato pelo efeito vasodilatador intracerebral e consequente aumento da PIC.^{52,53}

Nos doentes sob VMI, a hiperventilação com objetivo de induzir uma alcalose respiratória, com pressão parcial de dióxido de carbono (pCO₂) na ordem dos 25-30 mmHg, leva a uma vasoconstrição das arteríolas intracerebrais e redução da PIC. O pico de efeito da hiperventilação ocorre nos primeiros 30 minutos e tem uma duração de cerca de 1-3 horas, após o qual deixa de ser tão eficaz devido aos mecanismos de compensação do LCR. Deve, por isso, ser utilizado como uma medida temporária, como ponte para outras terapêuticas. Pensa-se ainda que a hiperventilação “exagerada”, com pCO₂ < 25 mmHg pode condicionar isquémia cerebral devido à vasoconstrição extrema.⁵²⁻⁵⁵

As medidas osmóticas são talvez a principal arma da terapêutica médica no controlo da PIC. Os diuréticos osmóticos reduzem o volume cerebral através da remoção da água livre para a circulação sanguínea. Dentro destes, está preconizada a utilização de manitol ou de soro hipertónico.¹ A dose recomendada de manitol não é consensual, variando entre 0,25-2 g/kg/dose, com as principais recomendações a preconizarem doses na ordem dos 1-2 g/kg administradas a cada 6-8 horas, infundidas ao longo de 30 minutos. No que diz respeito ao soro hipertónico, a administração de bólus de 150 mL de cloreto de sódio a 3% tem um efeito relativamente rápido, podendo ser repetido, mantendo uma monitorização rigorosa.⁵⁶ Os estudos mais recentes apontam para superioridade do soro hipertónico em comparação com o manitol.⁵⁷ Em doentes euvolémicos e com função renal normal qualquer uma das opções parece válida e eficaz na redução rápida da PIC. Em doentes hipovolémicos e taquicardicos, a utilização

de manitol pode agravar a hipotensão no contexto da diurese osmótica provocada.⁵² Em doentes com hipernatrémia pode eventualmente ser preferível a utilização de manitol em detrimento do soro hipertónico, dado o potencial de agravamento da hipernatrémia.

Está provado clinicamente que a hipotermia, com uma temperatura alvo de 33°C é capaz de reduzir a PIC dos doentes com HTIC, no entanto, apesar desta redução consistente, os estudos não mostraram que esta intervenção tenha tido impacto em termos de *outcome* a longo prazo.^{3,52,58}

OUTRAS COMPLICAÇÕES MÉDICAS

A frequência de complicações médicas no doente internado por HIC é bastante elevada, com alguns estudos a mostrar a ocorrência de pelo menos um evento adverso em até 88% dos doentes. Destas, 40% são complicações graves e que conduziram a prolongamento do tempo de internamento ou mesmo a desfechos fatais. As complicações mais frequentes são a pneumonia, com uma incidência de 5,6%, aspiração em 2,6% dos casos, falência respiratória em 2% dos casos, TEP, com uma incidência de 1,3% e sépsis em 1,7% dos doentes. Até 50% das mortes em doentes com HIC ocorreram em contexto de complicações médicas, geralmente após 7 dias de internamento.⁹

A disfagia é um dos fatores de risco *major* para a ocorrência de aspiração e consequentemente de pneumonia, tendo impacto no prognóstico tanto em termos de mortalidade, como de morbilidade. Testar formalmente a disfagia ajuda a reduzir este risco, pelo que esta avaliação é recomendada em todos os doentes. A intubação nasogástrica é fundamental em doentes com alteração do estado de consciência ou em doentes conscientes com disfagia grave, uma vez que está recomendado o início da alimentação entérica nas primeiras 24 horas após o evento hemorrágico.⁹

Os eventos cardiovasculares podem também ocorrer em doentes com HIC. Embora não seja comum a ocorrência em simultâneo de HIC e enfarte agudo do miocárdio, esta associação apresenta uma mortalidade elevada, pelo que é recomendado o *screening* através de ECG e doseamento de biomarcadores cardíacos nos doentes com HIC.⁹

Outras complicações que podem ocorrer em doentes com HIC incluem a lesão renal aguda, a hiponatrémia ou hipernatrémia (muitas vezes associada à terapêutica médica para controlo do aumento da PIC), hemorragia gastrointestinal, défices nutricionais, infeções do trato urinário e depressão pós-AVC. Recomenda-se a monitorização rigorosa para prever e evitar ou tratar precocemente as complicações que vão surgindo.⁹

Algoritmo de Abordagem

Para concluir, na Fig. 5 apresentamos um resumo da avaliação e abordagem terapêutica dos doentes com HIC.



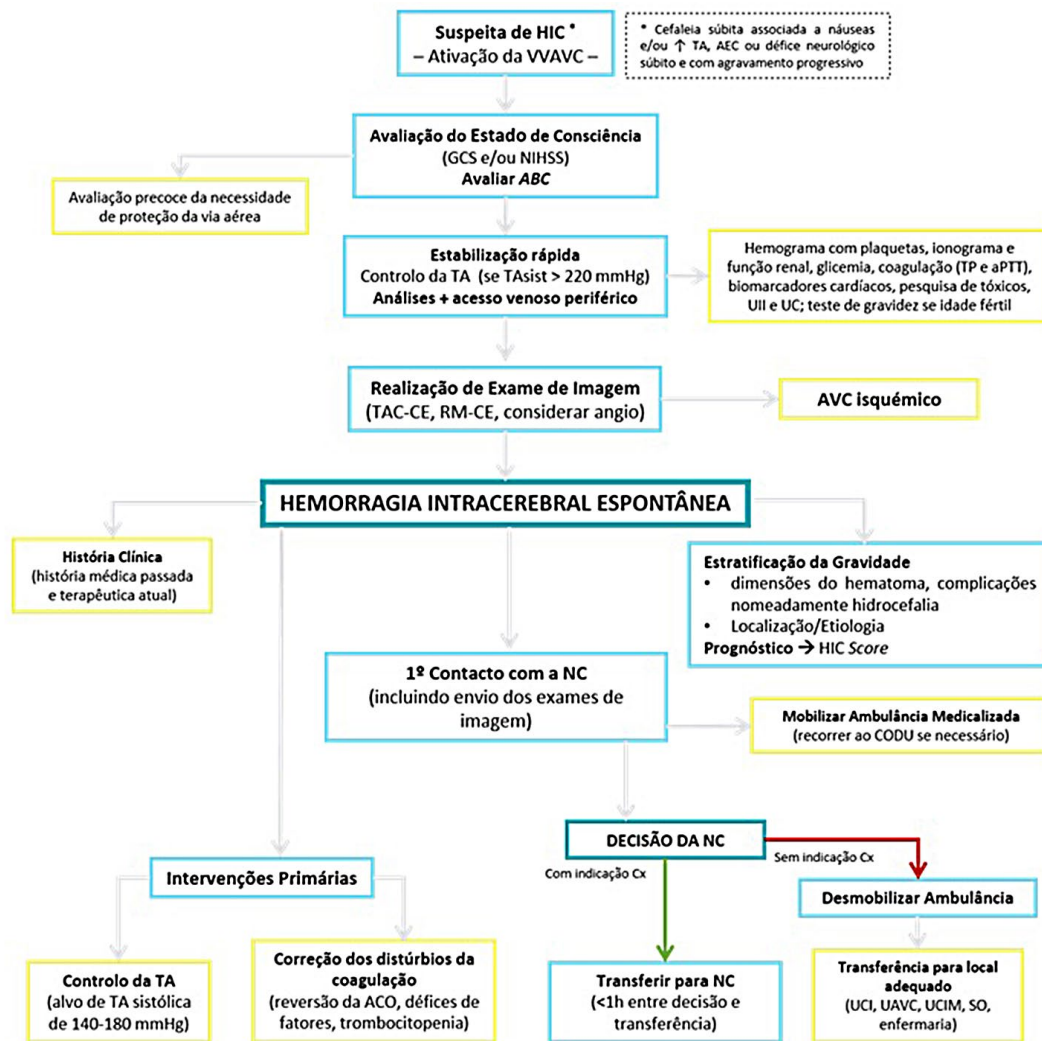


Figura 5: Resumo da avaliação e abordagem terapêutica dos doentes com HIC.

VVAVC – via verde de AVC; AEC – alteração do estado de consciência; Ull – urina tipo II, UC - urocultura

Responsabilidades Éticas

Conflitos de Interesse: Os autores declaram a inexistência de conflitos de interesse na realização do presente trabalho.

Fontes de Financiamento: Não existiram fontes externas de financiamento para a realização deste artigo.

Proveniência e Revisão por Pares: Não comissionado; revisão externa por pares.

Ethical Disclosures

Conflicts of interest: The authors have no conflicts of interest to declare.

Financing Support: This work has not received any contribution, grant or scholarship

Provenance and Peer Review: Not commissioned; externally peer reviewed.

© Autor (es) (ou seu (s) empregador (es)) e Revista SPMI 2021. Reutilização permitida de acordo com CC BY-NC. Nenhuma reutilização comercial.

© Author(s) (or their employer(s)) and SPMI Journal 2021. Re-use permitted under CC BY-NC. No commercial re-use.

Correspondence / Correspondência:

João Tavares – joamigtavares@gmail.com

Serviço de Medicina Interna, Centro Hospitalar de Setúbal, Setúbal, Portugal

Rua Camilo Castelo Branco, Aptd. 140, Setúbal

Received / Recebido: 25/02/2021

Accepted / Aceite: 06/07/2021

Publicado / Published: 21 de setembro de 2021

REFERÊNCIAS

1. Dastur CK, Yu W. Current management of spontaneous intracerebral hemorrhage. Stroke Vasc Neurol. 2017;2:21-9.
2. Martini SR, Flaherty ML, Brown WM, Haverbusch M, Comeau ME, Sauerbeck LR, et al. Risk factors for intracerebral hemorrhage differ according to hemorrhage location. Neurology. 2012;79:2275-82.
3. Steiner T, Al-Shahi Salman R, Beer R, Christensen H, Cordonnier C, Csiba L, et al. European Stroke Organisation (ESO) guidelines for the management of spontaneous intracerebral hemorrhage. Int J Stroke. 2014;9:840-55.

4. Krishnamurthi RV, Feigin VL, Forouzanfar MH, Mensah GA, Connor M, Bennett DA, et al. Global and regional burden of first-ever ischaemic and haemorrhagic stroke during 1990-2010: findings from the Global Burden of Disease Study 2010. *Lancet Glob Health*. 2013;1:e259-81.
5. de Oliveira Manoel AL, Goffi A, Zampieri FG, Turkel-Parrella D, Duggal A, Marotta TR, et al. The critical care management of spontaneous intracranial hemorrhage: a contemporary review. *Critical Care*. 2016;20:272.
6. Claude Hemphill J, 3rd, Lam A. Emergency Neurological Life Support: Intracerebral Hemorrhage. *Neurocrit Care*. 2017;27:89-101.
7. van Asch CJ, Luitse MJ, Rinkel GJ, van der Tweel I, Algra A, Klijn CJ. Incidence, case fatality, and functional outcome of intracerebral haemorrhage over time, according to age, sex, and ethnic origin: a systematic review and meta-analysis. *Lancet Neurol*. 2010;9:167-76.
8. Poon MT, Fonville AF, Al-Shahi Salman R. Long-term prognosis after intracerebral haemorrhage: systematic review and meta-analysis. *J Neurol Neurosurg Psychiatry*. 2014;85:660-7.
9. Hemphill JC, Greenberg SM, Anderson CS, Becker K, Bendok BR, Cushman M, et al. Guidelines for the Management of Spontaneous Intracerebral Hemorrhage. *Stroke*. 2015;46:2032-60.
10. Rodriguez-Luna D, Piñeiro S, Rubiera M, Ribo M, Coscojuela P, Pagola J, et al. Impact of blood pressure changes and course on hematoma growth in acute intracerebral hemorrhage. *Eur J Neurol*. 2013;20:1277-83.
11. Smith SD, Eskey CJ. Hemorrhagic stroke. *Radiol Clin North Am*. 2011;49:27-45.
12. Hemphill JC, 3rd, Bonovich DC, Besmertis L, Manley GT, Johnston SC. The ICH score: a simple, reliable grading scale for intracerebral hemorrhage. *Stroke*. 2001;32:891-7.
13. Orito K, Hirohata M, Nakamura Y, Takeshige N, Aoki T, Hattori G, et al. Leakage Sign for Primary Intracerebral Hemorrhage: A Novel Predictor of Hematoma Growth. *Stroke*. 2016;47:958-63.
14. Moon JS, Janjua N, Ahmed S, Kirmani JF, Harris-Lane P, Jacob M, et al. Prehospital neurologic deterioration in patients with intracerebral hemorrhage. *Crit Care Med*. 2008;36:172-5.
15. Kothari RU, Brott T, Broderick JP, Barsan WG, Sauerbeck LR, Zuccarello M, et al. The ABCs of measuring intracerebral hemorrhage volumes. *Stroke*. 1996;27:1304-5.
16. Wada R, Aviv RI, Fox AJ, Sahlas DJ, Gladstone DJ, Tomlinson G, et al. CT angiography spot sign predicts hematoma expansion in acute intracerebral hemorrhage. *Stroke*. 2007;38:1257-62.
17. Goldstein JN, Fazen LE, Snider R, Schwab K, Greenberg SM, Smith EE, et al. Contrast extravasation on CT angiography predicts hematoma expansion in intracerebral hemorrhage. *Neurology*. 2007;68:889-94.
18. Sakamoto Y, Koga M, Yamagami H, Okuda S, Okada Y, Kimura K, et al. Systolic blood pressure after intravenous antihypertensive treatment and clinical outcomes in hyperacute intracerebral hemorrhage: the stroke acute management with urgent risk-factor assessment and improvement-intracerebral hemorrhage study. *Stroke*. 2013;44:1846-51.
19. Zazulia AR, Diringer MN, Videen TO, Adams RE, Yundt K, Aiyagari V, et al. Hypoperfusion without ischemia surrounding acute intracerebral hemorrhage. *J Cereb Blood Flow Metab*. 2001;21:804-10.
20. Butcher KS, Jeerakathil T, Hill M, Demchuk AM, Dowlatshahi D, Coutts SB, et al. The Intracerebral Hemorrhage Acutely Decreasing Arterial Pressure Trial. *Stroke*. 2013;44:620-6.
21. Anderson CS, Heeley E, Huang Y, Wang J, Stapf C, Delcourt C, et al. Rapid Blood-Pressure Lowering in Patients with Acute Intracerebral Hemorrhage. *New England Journal of Medicine*. 2013;368:2355-65.
22. Anderson CS, Huang Y, Wang JG, Arima H, Neal B, Peng B, et al. Intensive blood pressure reduction in acute cerebral haemorrhage trial (INTERACT): a randomised pilot trial. *Lancet Neurol*. 2008;7:391-9.
23. Qureshi AI. Antihypertensive treatment of acute cerebral hemorrhage. *Crit Care Med*. 2010;38:637-48.
24. Anderson CS, Huang Y, Arima H, Heeley E, Skulina C, Parsons MW, et al. Effects of early intensive blood pressure-lowering treatment on the growth of hematoma and perihematomal edema in acute intracerebral hemorrhage: the Intensive Blood Pressure Reduction in Acute Cerebral Hemorrhage Trial (INTERACT). *Stroke*. 2010;41:307-12.
25. Qureshi AI, Palesch YY, Barsan WG, Hanley DF, Hsu CY, Martin RL, et al. Intensive Blood-Pressure Lowering in Patients with Acute Cerebral Hemorrhage. *New Engl J Med*. 2016;375:1033-43.
26. Patel MR, Mahaffey KW, Garg J, Pan G, Singer DE, Hacke W, et al. Rivaroxaban versus Warfarin in Nonvalvular Atrial Fibrillation. *New Engl J Med*. 2011;365:883-91.
27. Connolly SJ, Ezekowitz MD, Yusuf S, Eikelboom J, Oldgren J, Parekh A, et al. Dabigatran versus Warfarin in Patients with Atrial Fibrillation. *New Engl J Med*. 2009;361:1139-51.
28. Granger CB, Alexander JH, McMurray JJV, Lopes RD, Hylek EM, Hanna M, et al. Apixaban versus Warfarin in Patients with Atrial Fibrillation. *New Engl J Med*. 2011;365:981-92.
29. Giugliano RP, Ruff CT, Braunwald E, Murphy SA, Wiviott SD, Halperin JL, et al. Edoxaban versus Warfarin in Patients with Atrial Fibrillation. *New Engl J Med*. 2013;369:2093-104.
30. Frontera JA, Lewin JJ, 3rd, Rabinstein AA, Aisiku IP, Alexandrov AW, Cook AM, et al. Guideline for Reversal of Antithrombotics in Intracranial Hemorrhage: A Statement for Healthcare Professionals from the Neurocritical Care Society and Society of Critical Care Medicine. *Neurocrit Care*. 2016;24:6-46.
31. Baharoglu MI, Cordonnier C, Al-Shahi Salman R, de Gans K, Koopman MM, Brand A, et al. Platelet transfusion versus standard care after acute stroke due to spontaneous cerebral haemorrhage associated with antiplatelet therapy (PATCH): a randomised, open-label, phase 3 trial. *Lancet*. 2016;387:2605-13.
32. Raval AN, Cigarroa JE, Chung MK, Diaz-Sandoval LJ, Diercks D, Piccini JP, et al. Management of Patients on Non-Vitamin K Antagonist Oral Anticoagulants in the Acute Care and Periprocedural Setting: A Scientific Statement From the American Heart Association. *Circulation*. 2017;135:e604-e33.
33. Dabi A, Koutrouvelis AP. Reversal Strategies for Intracranial Hemorrhage Related to Direct Oral Anticoagulant Medications. *Critical Care Research and Practice*. 2018;2018:4907164.
34. Pollack CV, Reilly PA, van Ryn J, Eikelboom JW, Glund S, Bernstein RA, et al. Idarucizumab for Dabigatran Reversal — Full Cohort Analysis. *New Engl J Med*. 2017;377:431-41.
35. Connolly SJ, Milling TJ, Eikelboom JW, Gibson CM, Curnutte JT, Gold A, et al. Andexanet Alfa for Acute Major Bleeding Associated with Factor Xa Inhibitors. *New Engl J Med*. 2016;375:1131-41.
36. Schulman S, Björkstén NR. Anticoagulants and their reversal. *Transfus Med Rev*. 2007;21:37-48.
37. Passero S, Ciacci G, Ulivelli M. The influence of diabetes and hyperglycemia on clinical course after intracerebral hemorrhage. *Neurology*. 2003;61:1351-6.
38. Finfer S, Chittock D, Li Y, Foster D, Dhingra V, Bellomo R, et al. Intensive versus conventional glucose control in critically ill patients with traumatic brain injury: long-term follow-up of a subgroup of patients from the NICE-SUGAR study. *Intensive Care Med*. 2015;41:1037-47.
39. Becker KJ, Baxter AB, Bybee HM, Tirschwell DL, Abouelsaad T, Cohen WA. Extravasation of radiographic contrast is an independent predictor of death in primary intracerebral hemorrhage. *Stroke*. 1999;30:2025-32.
40. Greer DM, Funk SE, Reaven NL, Ouzounelli M, Uman GC. Impact of fever on outcome in patients with stroke and neurologic injury: a comprehensive meta-analysis. *Stroke*. 2008;39:3029-35.
41. Schwarz S, Häfner K, Aschoff A, Schwab S. Incidence and prognostic significance of fever following intracerebral hemorrhage. *Neurology*. 2000;54:354-61.
42. den Hertog HM, van der Worp HB, van Gemert HM, Algra A, Kappelle LJ, van Gijn J, et al. The Paracetamol (Acetaminophen) In Stroke (PAIS) trial: a multicentre, randomised, placebo-controlled, phase III trial. *Lancet Neurol*. 2009;8:434-40.
43. Lord AS, Karinja S, Lantigua H, Carpenter A, Schmidt JM, Claassen J, et al. Therapeutic temperature modulation for fever after intracerebral hemorrhage. *Neurocrit Care*. 2014;21:200-6.
44. Dennis M, Sandercock PA, Reid J, Graham C, Murray G, Venables G, et al. Effectiveness of thigh-length graduated compression stockings to reduce the risk of deep vein thrombosis after stroke (CLOTS trial 1): a multicentre, randomised controlled trial. *Lancet*. 2009;373:1958-65.
45. Lacut K, Bressollette L, Le Gal G, Etienne E, De Tinteni A, Renault A, et al. Prevention of venous thrombosis in patients with acute intracerebral hemorrhage. *Neurology*. 2005;65:865-9.
46. Nyquist P, Bautista C, Jichici D, Burns J, Chhangani S, DeFilippis M, et al. Prophylaxis of Venous Thrombosis in Neurocritical Care Patients: An Evidence-Based Guideline: A Statement for Healthcare Professionals from the Neurocritical Care Society. *Neurocrit Care*. 2016;24:47-60.

47. De Herdt V, Dumont F, Hénon H, Derambure P, Vonck K, Leys D, et al. Early seizures in intracerebral hemorrhage: incidence, associated factors, and outcome. *Neurology*. 2011;77:1794-800.
48. Bladin CF, Alexandrov AV, Bellavance A, Bornstein N, Chambers B, Coté R, et al. Seizures after stroke: a prospective multicenter study. *Arch Neurol*. 2000;57:1617-22.
49. Passero S, Rocchi R, Rossi S, Olivelli M, Vatti G. Seizures after spontaneous supratentorial intracerebral hemorrhage. *Epilepsia*. 2002;43:1175-80.
50. Naidech AM, Garg RK, Liebling S, Levasseur K, Macken MP, Schuele SU, et al. Anticonvulsant use and outcomes after intracerebral hemorrhage. *Stroke*. 2009;40:3810-5.
51. Messé SR, Sansing LH, Cucchiara BL, Herman ST, Lyden PD, Kasner SE. Prophylactic antiepileptic drug use is associated with poor outcome following ICH. *Neurocrit Care*. 2009;11:38-44.
52. Ragland J, Lee K. Critical Care Management and Monitoring of Intracranial Pressure. *J Neurocrit Care*. 2016;9:105-12.
53. Carney N, Totten AM, O'Reilly C, Ullman JS, Hawryluk GW, Bell MJ, et al. Guidelines for the Management of Severe Traumatic Brain Injury, Fourth Edition. *Neurosurgery*. 2017;80:6-15.
54. Mayer SA, Chong JY. Critical care management of increased intracranial pressure. *J Intensive Care Med*. 2002;17:55-67.
55. Latorre JG, Greer DM. Management of acute intracranial hypertension: a review. *Neurologist*. 2009;15:193-207.
56. Wagner I, Hauer EM, Staykov D, Volbers B, Dörfler A, Schwab S, et al. Effects of continuous hypertonic saline infusion on perihemorrhagic edema evolution. *Stroke*. 2011;42:1540-5.
57. Kamel H, Navi BB, Nakagawa K, Hemphill JC, 3rd, Ko NU. Hypertonic saline versus mannitol for the treatment of elevated intracranial pressure: a meta-analysis of randomized clinical trials. *Crit Care Med*. 2011;39:554-9.
58. Kollmar R, Staykov D, Dörfler A, Schellinger PD, Schwab S, Bardutzky J. Hypothermia reduces perihemorrhagic edema after intracerebral hemorrhage. *Stroke*. 2010;41:1684-9.