

Hiperparatiroidismo primário por carcinoma da paratiróide

Hyperparathyroidism secondary to parathyroid carcinoma

Lourdes Cruz Jesus*, Ana Belmira Santos**, Deolinda Portelinha***, A. Neves Firmo****

Resumo

Os autores descrevem um caso de carcinoma da paratiróide numa doente de 40 anos de idade, com quadro clínico de seis meses de evolução, caracterizado por dores ósseas generalizadas, fraqueza muscular, polidipsia, poliúria, debilidade geral acentuada e nódulo cervical palpável. As análises revelaram: hipercalcemia grave, elevação da fosfatase alcalina, insuficiência renal ligeira e paratormona intacta (P.T.H.i) extremamente elevada. O estudo imagiológico mostrou a existência de osteíte fibrosa quística, e de calcificações parenquimatosas das áreas renais, e a tomodensitometria do pescoço evidenciou uma formação heterogénea do lobo esquerdo da tiróide.

Após ablação cirúrgica da lesão tumoral, observou-se regressão completa do quadro clínico e laboratorial. No entanto, dez meses após a intervenção, constatou-se elevação dos valores de (P.T.H. i), surgindo posteriormente hipercalcemia e adenopatia cervical que condicionaram nova cirurgia. Os autores expõem o caso clínico e as estratégias terapêuticas efectuadas.

Palavras chave: hipercalcemia, hiperparatiroidismo, carcinoma

Abstract

The authors describe a case of parathyroid carcinoma in a 40 year old patient, who presented with clinical symptoms of six month duration, characterized by generalized bone pain, muscle weakness, polydipsia, polyuria, marked lassitude, and a palpable cervical nodule. Laboratory results revealed severe hypercalcaemia, raised alkaline phosphatase, renal failure and extremely high levels of intact parathyroid hormone

(PTH*i*). Radiological imaging revealed the existence of cystic fibrosing osteitis and parenchymal calcification of renal tissue. Studies of the neck showed a heterogenous structure in the left lobe of the thyroid.

Following surgical excision of the tumour complete remission of clinical symptoms, as well as normalization of laboratory values, were observed. Nevertheless, ten months after surgery a new rise in PTH*i* level, consequent hypercalcaemia, and cervical adenopathy ocurred, requiring surgical removal once again. The authors present the clinical case as well as therapeutic strategies.

Key words: hypercalcaemia, hyperparathyroidism, carcinoma

Introdução

O hiperparatiroidismo primário é uma afecção cada vez mais diagnosticada desde que a determinação da calcemia é uma análise de rotina e o doseamento da paratormona intacta é facilmente efectuado¹.

O carcinoma das paratiróides é uma entidade extremamente rara, representando 0,5 a 4% da patologia paratiroideia nos grandes centros; por esse facto, a experiência individual e institucional com este tipo de patologia é escassa, sendo as estratégias terapêuticas variadas e os resultados nem sempre animadores²⁻⁵.

A história natural do carcinoma da paratiróide é pouco conhecida, sabendo-se, no entanto, que a sua evolução é indolente. A incidência nos dois sexos parece ser igual, embora o hiperparatiroidismo de causa não maligna seja mais frequente no sexo feminino.

A apresentação clínica e laboratorial é similar à das afecções benignas da paratiróide, o que coloca dificuldades de diagnóstico diferencial; contudo, deve haver um elevado índice de suspeição quanto à existência de um carcinoma nos doentes com hiperparatiroidismo primário e massa cervical palpável, hipercalcemia grave (maior ou igual a 14 mg/100 ml), valor de paratormona pelo menos duas vezes superior ao normal e complicações metabólicas significativas⁶.

Apresenta-se aqui um caso de carcinoma da paratiróide que se manifestou por um quadro de hiperparatiroidismo.

Caso clínico

Doente do sexo feminino, 40 anos de idade, etnia cigana, que iniciou em Junho de 1993 quadro clínico caracterizado por: enfartamento pós-prandial, náuseas, vômitos, aumento ponderal não quantificado, palpitações, astenia, anorexia, poliúria, polidipsia, dores ósseas generalizadas mais intensas a nível dos membros inferiores

*Interna do Internato Complementar de Medicina Interna

**Interna do Internato Complementar de Nefrologia

***Assistente Hospitalar de Medicina Interna

****Assistente Hospitalar Graduado de Cirurgia Geral

Serviço de Medicina Interna do Centro Hospitalar de Coimbra

Recebido para publicação a 02.09.96

e diminuição da força muscular nos membros inferiores.

Em Novembro, foi diagnosticada hipertensão arterial. Durante este período, a doente teve vários internamentos no hospital distrital da área de residência onde lhe foi prescrita corticoterapia. Tem alta a pedido, dirigindo-se por iniciativa própria, em Janeiro de 1994, ao Serviço de Urgência do Centro Hospitalar de Coimbra.

Dos antecedentes pessoais, salienta-se a existência de adenose mamária, mioma uterino e bócio multinodular (diagnosticado noutra instituição).

Ao exame físico constatava-se: postura depressiva, fâcies cushingóide com acne e bócio. À palpação, glândula tiróide aumentada de volume com formação nodular na porção superior do lobo esquerdo, com cerca de centímetro e meio de diâmetro, não dolorosa, pouco móvel e aderente aos planos profundos. Diminuição da força muscular dos membros inferiores (grau 4/5) e hipertensão entre arterial ligeira a moderada.

Os exames complementares efectuados revelaram: anemia normocrômica normocítica (Hb 10,5; GV 3,79; VGM 86,6; Hct 32,8), hiperglicemia (155 mg/dl), insuficiência renal ligeira (128 μ mol/l; ureia 65 mmol/l), hipercalcemia (3,4 mEq/l=14 mg/dl), hipocalcemia (2,9 mEq/l), fosfatase alcalina elevada [1910 U/l (VN:37-123)] sem evidência analítica de colestase e dislipidemia mista (colesterol 279 mg/dl; triglicéridos 225 mg/dl; HDL 35 mg/dl; LDL 199 mg/dl); ionograma urinário [Na 56 mmol/L; K 14,6 mmol/L; Ca 2,65 mmol/L (12mmol/24h)]; análise sumária de urina com densidade baixa (1010), sem outras alterações. Proteinograma sérico e urinário sem evidência de pico monoclonal. Provas tiroideias [T3 94,4 ng/dl (VN: 86-187); T4 5,8 ng/dl (VN: 4,5-12,5); TSH 0,93 mUI/l (VN: 0,3 5,0)]. Ácido vanilmandélico na urina das 24 h [8,98 mg/24h (VN <10)] e SACE (24 U/L) normais. Paratormona intacta 1638,6 pg/ml (VN:12-72 pg/ml).

ECG: taquicardia sinusal de 115/min. sem outras alterações apreciáveis. Estudo radiológico revelou, no crânio, lesões em "sal e pimenta" (Fig. 1), calcificações das áreas renais e reabsorção subperióstia da segunda falange do 2º, 3º e 4º dedos de ambas as mãos (Fig. 2).

Ecografia abdominal e renal: fígado de dimensões ligeiramente aumentadas e sem alteração significativa da ecoestrutura, apresentando-se, no entanto, com aspecto brilhante, em relação com provável esteatose. Litíase vesicular. Rins de dimensões, morfologia e ecoestrutura dentro dos parâmetros normais; rim direito e esquerdo com imagens sugestivas de cálculos. Ecografia tiroideia: formação nodular na face posterior do lobo esquerdo da tiróide, hipocogénica, heterogénea e irregular com cerca de 3,8 cm de diâmetro; pequena formação menos ecogénica no terço superior do lobo direito da tiróide; junto à jugular interna esquerda, existe outra for-

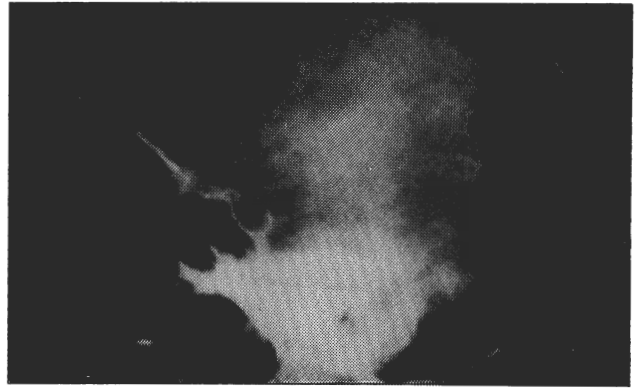

Fig. 1 - Lesões em "sal e pimenta"

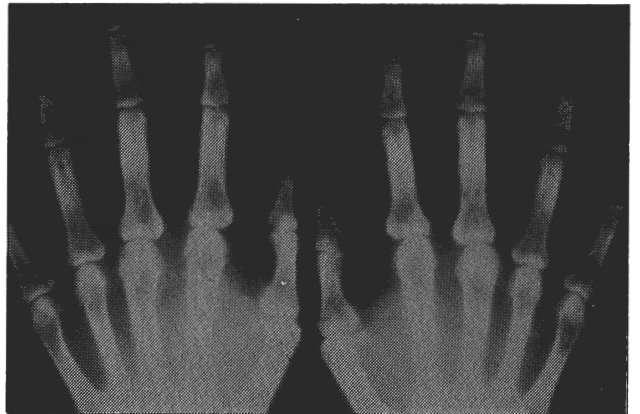


Fig. 2 - Imagens de reabsorção subperióstea

mação nodular com 1,6 cm de diâmetro (adenopatia?).

TAC do pescoço: formação heterogénea com densidade líquida medindo cerca de 2,22 cm de diâmetro transversal, realçando de forma heterogénea com contraste i.v., localizada na face posterior do lobo esquerdo da tiróide. Na mesma região, junto à face externa da jugular interna, observámos um nódulo com cerca de 1 cm de diâmetro, realçando à periferia com contraste i.v. (adenopatia) (Fig.3).

Durante o internamento, apesar da terapêutica instituída no sentido da correção dos desequilíbrios hidroelectrolíticos, o quadro clínico e laboratorial não se modificou. Ao décimo quarto dia de internamento, a doente foi submetida a paratiroidectomia superior esquerda com lobectomia tiroideia esquerda e istmectomia, lobectomia subtotal contralateral e excisão de duas adenopatias da cadeia jugular interna esquerda.

O pós-operatório imediato decorreu sem complicações, salientando-se um único episódio de hipocalcemia sintomática ao quarto dia. O estudo anatomopatológico da peça operatória revelou: "Carcinoma da paratiróide invadindo por continuidade a glândula tiróide, presença de invasão vascular e áreas de necrose. Lesões de hiperplasia nodular e dois gânglios com metástases tumorais".

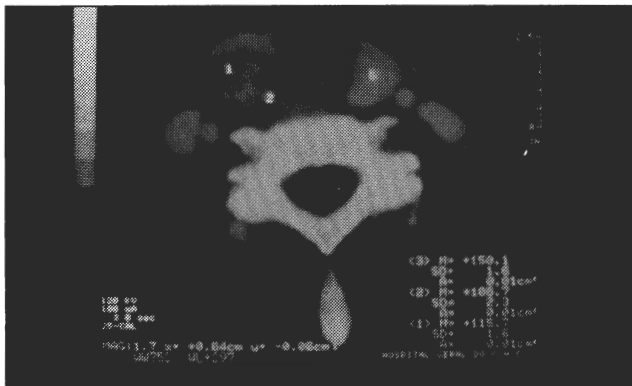


Fig. 3 - Formação nodular heterogênea no lobo esquerdo da tireóide

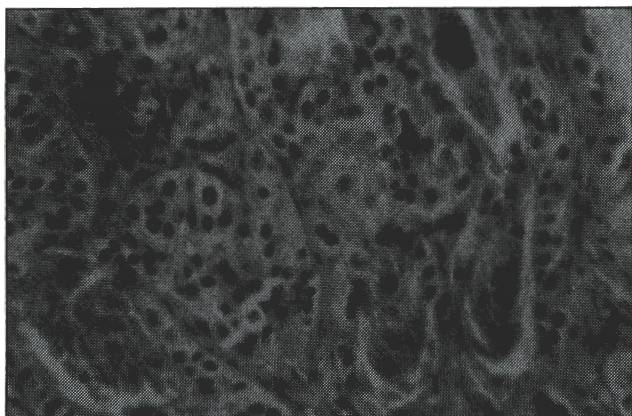


Fig. 4 - Histologia

Teve alta clinicamente bem e medicada com cálcio oral (2000 mg/dia), calcitriol, sulfato ferroso e enalapril.

Seguida regularmente na consulta externa de Medicina, foi suspensa terapêutica após normalização dos parâmetros bioquímicos. Manteve-se com bom estado geral, assintomática e sem qualquer sinal sugestivo de recidiva tumoral até que, em Outubro de 1994, se detecta elevação dos valores de PTH intacta (112 pg/ml), mantendo calcemias normais. A TAC cervical não evidenciou quaisquer imagens sugestivas de recidiva tumoral.

Em Maio de 1995, constatou-se hipercalcemia (2.80 mEq/l) e elevação da PTH intacta (174 pg/ml), e reapareceram astenia, dores ósseas localizadas aos membros inferiores e fraqueza muscular. Foi realizada TAC cervical, novamente sem sinais de recidiva tumoral.

Em Outubro de 1995, detectou-se pequena adenopatia cervical supraclavicular esquerda que condicionou novo estudo tomodensitométrico, o qual revelou imagem nodular supraclavicular esquerda, sugestiva de adenopatia metastática.

Em Novembro de 1995, foi submetida a disseção cervical esquerda radical modificada, confirmando-se a existência de metástase ganglionar de carcinoma da paratiróide no estudo anatomopatológico. Teve melhoria clínica e laboratorial, sem, contudo, se conseguir uma com-

pleta normalização dos valores de calcemia e paratormonemia.

Mantém-se na consulta externa em vigilância clínica e laboratorial, sem qualquer evidência imagiológica de recidiva local ou metastização à distância.

Discussão

O hiperparatiroidismo primário deve-se, na maioria dos casos, a adenoma da paratiróide, menos frequentemente a hiperplasia das quatro glândulas, e está associado por vezes a neoplasia endócrina múltipla (MEN). Só muito raramente tem como causa um carcinoma⁷⁻⁹. Num doente com menos de 40 anos de idade com hiperparatiroidismo grave, a probabilidade de carcinoma da paratiróide deve ser considerada⁶.

Os sintomas típicos de hiperparatiroidismo consistem em dores ósseas e articulares difusas, sintomatologia gas-trintestinal, neuropsiquiátrica e cólicas renais; no entanto, raramente toda esta sintomatologia é encontrada no mesmo doente^{7,10,11}.

A maioria dos doentes tem alterações da reabsorção tubular, evidência de nefrocalcinose, insuficiência renal, condrocalcinose, calcificações peri-articulares e fracturas secundárias à osteoporose difusa, podendo estas ser a primeira manifestação de hiperparatiroidismo^{12,14}. A maioria destas manifestações clínicas é consequência directa da hipercalcemia. As alterações esqueléticas observadas são devidas à actividade osteoclástica causada pelo excesso de paratormona, resultando em osteopenia difusa e erosões subperiósticas características^{14,15}.

A hipertensão arterial é comum no hiperparatiroidismo primário, não sendo considerada uma consequência deste, pois a incidência de hipertensão nestes doentes é idêntica à da população em geral^{12,16,17}.

No presente caso, a clínica de hiperparatiroidismo é por demais evidente, sendo confirmada pelos achados laboratoriais e radiológicos. A suspeita de carcinoma da paratiróide resultou da coexistência de hipercalcemia grave, massa cervical palpável e paratormona sérica muito elevada. A presença de fácies cushingóide e hiperglicemia é justificada pela terapêutica corticóide previamente administrada. Os exames complementares realizados permitiram-nos excluir a hipótese de MEN.

Se não há suspeita de carcinoma da paratiróide, o que acontece na maioria dos casos, uma biópsia a céu aberto pode ser afectuada. Na presença de um carcinoma, a consequência deste acto é desastrosa, com a inevitável disseminação local das células carcinomatosas⁶. Uma adequada ressecção em bloco do tumor, evitando a ruptura da cápsula tumoral, pode curar alguns doentes^{5,24,25}. O diagnóstico foi confirmado pelo estudo anatomopatológico da peça operatória.

As características histológicas do carcinoma da para-

tiróide são: invasão capsular e vascular, células geralmente organizadas em trabéculas e separadas por bandas fibrosas finas e mitoses celulares quase sempre presentes^{2,4,18,19} (Figura 4).

A doença metastiza para os gânglios regionais nos quadros clínicos com evolução avançada, podendo as metástases à distância ser encontradas, por ordem decrescente, de frequência no pulmão, fígado e osso⁶.

A opção terapêutica foi a ressecção em bloco das paratiróides afectadas, havendo o cuidado em manter a integridade capsular. Estão descritos longos períodos sem doença com esta terapêutica. A quimioterapia e a radioterapia são quase sempre ineficazes no tratamento^{6,20,21}. Ressecções repetidas das metástases locais ou à

distância são claramente benéficas, quer pelo alívio sintomático, quer pela melhoria dos desequilíbrios bioquímicos, diminuindo, assim, os riscos de complicações metabólicas⁶. Esta cirurgia é infelizmente paliativa e, uma vez que haja uma recorrência, a doença continuará a recorrer⁶.

A doença recorrente implica o retorno da hipercalcemia após um mínimo de seis meses de normocalcemia^{22,23}. As recidivas tumorais ocorrem, geralmente, entre os 6 meses a 3 anos após o acto cirúrgico inicial, sendo sobretudo os implantes metastáticos os mais frequentes⁶, traduzindo-se analiticamente por elevação da paratormona e do cálcio sérico. A sobrevivência após o diagnóstico é em média de sete a oito anos⁶.

Bibliografia

- Mundy GR, Cove DH, Fiske R. Primary Hyperparathyroidism: changes in the pattern of clinical presentation. *Lancet* 1980; 1: 1317-1320.
- Mckeown PP, McGarity WC, Sewell CW. Carcinoma of the Parathyroid Gland: Is it overdiagnosed? A report of three cases. *Am J of Surg* 1984;147 :292-298.
- Holmes EC, Morton DL, Ketcham AS. Parathyroid carcinoma: a collective review. *Ann surg* 1969; 169:631-640.
- Kay S, Hume DM. Carcinoma of the parathyroid gland: how reliable are the clinical and histological features? *Arch Pathol* 1973; 96:316-319.
- Anderson BJ, Samaan NA, Vassilopoulou-Sellin R, Ordonez NG, Hickey RC. Parathyroid carcinoma: features and difficulties in diagnosis and management. *Surgery* 1983; 94: 906-915.
- Wang C, Gaz RD. Natural history of parathyroid carcinoma. Diagnosis, treatment, and results. *Am J of Surg* 1985; 149:522-527.
- Scully RE, Mark EJ, et al. Case records of the Massachusetts General Hospital. *New Engl J Med* 1993; 328(14):1031-1035.
- Roth SL. Pathology of the parathyroids in hyperparathyroidism: discussion of recent advances in the anatomy and pathology of the parathyroid glands. *Arch Pathol* 1962; 73:495-510.
- Roth SL. Recent advances in parathyroid gland pathology. *Am J Med* 1971; 50: 612-622.
- Rao DS. Primary hyperparathyroidism: changing patterns in presentation and treatment decisions in the eighties. *Henry Ford Hosp Med J* 1985; 33:194-197.
- Numann PJ, Torppa Aj, Blumetti AE. Neuropsychologic deficits associated with primary hyperparathyroidism. *Surgery* 1984; 96: 1119-1123.
- Heath H, Hodgson SF, Kennedy MA. Primary hiperparathyroidism: incidence, morbidity, and potencial economic impact in a community. *N Engl J Med* 1980; 302:189-193.
- Morris RC Jr, Sebastian A, McSherry E. Renal acidosis. *Kidney Int* 1972;1:322-340.
- Dauphine RT, Riggs BL, Scholz DA. Back pain and vertebral crush fractures: an unemphasized mode of presentation for primary hyperparathyroidism. *Ann Intern Med* 1975; 83:365-367.
- Genant HK, Baron JM, Straus FH, Paloyan E, Jowsey J. Osteoclerosis in primary hyperparathyroidism. *Am J Med* 1975;59:104-113.
- Scholz DA. Hypertension and Hyperparathyroidism. *Arch Intern Med* 1977;137:1123-1124.
- Kleerekoper M, Rao DS, Frame B. Hypercalciuria, hyperparathyroidism, and hypertension. *Cardiovasc Med* 1978;3:1283-1298.
- Schantz A, Castleman B. Parathyroid carcinoma: a study of 70 cases. *Cancer* 1973;31:600-605.
- Rosai J. *Ackerman's surgical pathology*, 6th Ed. St. Louis: CV Mosby, 1981:392.
- Bukowski RM, Sheeler L, Cunningham J, Esselstyn C. Successful combination chemotherapy for metastatic parathyroid carcinoma. *Arch Intern Med* 1984; 144:399-400.
- Flye MW, Brennam MF. Surgical resection of metastatic parathyroid carcinoma. *Ann Surg* 1981;193:425-435.
- Saxe AW, Brennan MF. Strategy and technique of reoperative parathyroid surgery. *Surgery* 1981: 417-423.
- Clark OH, Way LW. Recurrent. *Ann Surg* 1976; 184:391-399.
- Barnes B, Cope O. Cancer of the parathyroid glands: Report of 10 cases with endocrine function. *JAMA* 1961;171:556-559.
- Cope O, Nardi GL, Castleman B. Carcinoma of the parathyroid glands: 4 cases among 143 patients with hyperparathyroidism. *Ann Surg* 1953;138:661-671.

Agradecimentos

Agradecemos a colaboração prestada pelo Serviço de Radiologia do CHC na pessoa do Dr. Fernando Fonseca, e do Serviço de Anatomia Patológica do CHC na pessoa da Dr^a. Lígia Afonso.